F x1
19/5

(15 9bre 1811.)

# TRAITÉ PRATIQUE

DES

# MALADIES DES YEUX.

# TRAITÉ PRATIQUE

DES

# MALADIES DES YEUX,

OU

## EXPÉRIENCES ET OBSERVATIONS

SUR LES MALADIES QUI AFFECTENT CES ORGANES.

TRADUIT DE L'ITALIEN D'ANT. SCARPA,

Professeur d'Anatomie et de Chirurgie-pratique à l'Université de Pavie.

SECONDE ÉDITION,

Augmentée d'un extrait de l'ouvrage du D. WARE, intitulé : *Chirurgical observations relative* TO THE EYE, etc. London. 1805,

PAR J. B. F. LÉVEILLÉ,

Docteur en Médecine de l'École de Paris; Membre des Société et Académie de Médecine; des Sociétés médicale d'Émulation, d'Histoire naturelle, Philomathique de la même ville, de l'Académie impériale de Turin, des Sociétés de Médecine, de Chirurgie et Pharmacie de Bruxelles, de celles de Montpellier, de Grenoble, etc. etc.

TOME SECOND.

PARIS,

Chez ARTHUS BERTRAND, Libraire, Acquéreur du fonds de BUISSON, rue Haute-Feuille, n.° 23,

1807.

DE L'IMPRIMERIE DE LEVRAULT, RUE MÉZIÈRES, N.° 8.

WELLCOME
HISTORICAL
MEDICAL
LIBRARY

# TRAITÉ PRATIQUE

## DES

# MALADIES DES YEUX,

## OU

## EXPÉRIENCES ET OBSERVATIONS

SUR LES MALADIES QUI AFFECTENT CES ORGANES.

## CHAPITRE XIII.

### *De l'Hypopion.*

D'ACCORD avec tous les chirurgiens, j'appelle *hypopion* cet amas d'humeur glutineuse, jaunâtre, semblable à du pus, qui se forme dans la chambre antérieure de l'humeur aqueuse, et fréquemment encore dans la postérieure, à la suite d'une ophthalmie *aiguë* grave, surtout interne. En effet, comme je l'ai dit en parlant de l'inflammation des yeux, quoique l'ophthalmie grave *aiguë* intéresse, dans le plus grand nombre des

cas, d'une manière toute particulière les parties externes de l'œil, il arrive quelquefois que les membranes externes et internes de cet organe, surtout la choroïde et l'uvée, sont attaquées avec une égale force. Dans ce dernier cas, si la diathèse inflammatoire, dont l'intérieur de l'œil est affecté, n'est point proprement suspendue à l'aide des moyens les plus efficaces; si elle n'est point réprimée, il arrive que de la membrane choroïde et de l'uvée fortement enflammées, il transsude une lymphe concrescible qui, à mesure qu'elle est versée dans la cavité de l'œil, se porte dans les chambres de l'humeur aqueuse, passe au-delà de la pupille, et se précipite dans le fond de la chambre antérieure dont elle remplit un tiers, la moitié de la capacité; quelquefois elle s'élève si haut, qu'elle obscurcit et cache en totalité l'iris et la pupille.

C'est cette matière tenace de l'*hypopion*, que non-seulement le vulgaire, mais encore les chirurgiens appellent communément *pus;* mais c'est, autant qu'il me semble, une dénomination assez impropre, dans le sens au moins que l'on donne généralement au mot *pus*. En effet, dans le cas dont il s'agit, cette matière n'est le produit d'aucun abcès, d'aucune ulcération des membranes internes ou externes du globe de l'œil; mais elle est simplement le résultat d'une

transsudation de lymphe concrescible de la surface interne de la choroïde et de l'uvée enflammées. Il en est de même dans toutes les autres membranes du corps gravement enflammées ; elles se couvrent d'une surface glutineuse, d'un vernis de lymphe concrescible qui ne diffère point de cette matière visqueuse qui s'épanche dans les chambres de l'humeur aqueuse pour former l'*hypopion*. Dans les cas d'*hypopion*, au moins les plus fréquens, parmi les chirurgiens les plus exacts et les plus expérimentés, aucun n'a encore démontré que la maladie dont il s'agit ait été précédée d'un abcès des membranes internes de l'œil; et aucun des meilleurs praticiens n'a observé l'*hypopion* à la suite d'un ulcère de la choroïde ou de l'uvée. Néanmoins, si quelqu'un aimoit à dire qu'il n'y a aucune différence essentielle entre la lymphe concrescible épanchée d'une membrane gravement enflammée et le pus, il seroit tenu d'accorder qu'il existe des cas où le pus a lieu sans abcès, sans ulcération, et que l'*hypopion* est précisément dans cet ordre.

Les signes qui font craindre qu'il ne se forme une transsudation de lymphe concrescible dans l'intérieur de l'œil, ou l'hypopion, sont les mêmes de l'ophthalmie *aiguë* grave, parvenus à leur plus haut degré d'élévation : l'excessif gonflement des

paupières, la rougeur, la tuméfaction de la conjonctive, comme dans le *chemosis ;* une chaleur brûlante, avec douleur acerbe dans l'œil, dans le sourcil et à la nuque; la fièvre, l'insomnie, l'appréhension de la lumière la plus foible, la constriction de la pupille.

Aussitôt que l'*hypopion* commence à se former, il s'élève dans le fond de la chambre antérieure de l'humeur aqueuse une petite ligne jaunâtre, en forme de croissant, qui, à mesure que l'humeur glutineuse des membranes internes enflammées de l'œil passe en devant par la pupille et se précipite dans l'humeur aqueuse, s'accroît dans toutes ses dimensions et empêche peu à peu de voir l'iris, d'abord dans son hémisphère inférieur, puis jusqu'à la pupille, enfin dans toute la circonférence de cette membrane. Tant que dure le stade inflammatoire de l'ophthalmie grave *aiguë*, l'*hypopion* ne cesse de s'augmenter; et sitôt qu'il cesse, et que l'ophthalmie entre dans sa seconde période ou dans celle par foiblesse locale, la quantité de lymphe concrescible qui forme l'*hypopion* ne s'augmente plus, et dès ce moment elle se dispose à diminuer.

Ce fait indique assez combien il est important, pour arrêter les progrès de l'*hypopion*, d'employer avec le plus grand soin les moyens de l'art les plus efficaces pour suspendre et répri-

mer le choc de l'ophthalmie grave aiguë dans sa première période. Dans des cas semblables, on doit pratiquer promptement les saignées abondantes, universelles et locales, et la section de la conjonctive, lors d'un *chemosis ;* les doux résolutifs, le vésicatoire à la nuque, les sachets d'herbes émollientes, et d'autres moyens de ce genre, indiqués quand nous avons parlé de la première époque de l'ophthalmie grave *aiguë*. On reconnoîtra avoir atteint le but proposé, si, quelques jours après ce traitement, et nonobstant la rougeur qui subsiste toujours sur la conjonctive et sur les paupières, on observe la cessation des douleurs lancinantes dans l'œil, la diminution de la chaleur et de la fièvre; si le malade dort; s'il éprouve un calme général; si le mouvement de l'œil est facile, et enfin si la masse de l'humeur tenace qui forme l'*hypopion*, devient stationnaire. Il n'est pas rare de voir, surtout chez les pauvres, des malades entrés dans la seconde période de l'ophthalmie grave *aiguë*, qui portent avec la plus grande indifférence cet amas de lymphe concrescible déposée dans les chambres de l'humeur aqueuse, et sans accuser aucun de ces symptômes qui caractérisent le stade aigu de l'ophthalmie. C'est seulement, comme je le disois, à cette époque, ou passé le stade aigu de l'ophthalmie grave, que cesse l'accroissement

de l'*hypopion*, et que la matière glutineuse dont il est formé commence à se dissoudre et à se disposer à être absorbée, pourvu que cette opération bienfaisante de la nature ne soit empêchée ni retardée par aucun mauvais régime du malade.

Il est certain que les moins versés dans le traitement des maladies des yeux se persuaderont que le moyen le plus prompt, le plus efficace de traiter l'*hypopion* devenu stationnaire dans la seconde période de l'ophthalmie aiguë grave, doit être d'inciser la cornée dans la partie inférieure, afin de donner bientôt issue à la matière contenue dans les chambres de l'humeur aqueuse, d'autant plus que c'est la doctrine le plus communément enseignée dans les écoles de chirurgie. Cependant l'expérience prouve le contraire : elle démontre que rarement la section de la cornée, dans ces circonstances, est suivie d'un bon succès, et que le plus souvent elle occasionne des maux plus fâcheux que l'hypopion lui-même, malgré la modification suggérées par Richter [1], de ne pas vider tout d'un coup la matière de l'*hypopion*, ni d'en solliciter l'issue par l'ouverture de la cornée, à l'aide des compressions répétées ou des injections; mais de laisser sortir lentement et d'elle-même cette nymphe tenace. D'après un

[1] Obs. chirurgicar. fascic. I, cap. XII.

nombre assez considérable d'observations sur ce sujet, il me paroît résulter que, quelque petite que soit l'ouverture pratiquée au bas de la cornée pour donner issue à la matière de l'*hypopion*, elle reproduit le plus souvent l'ophthalmie grave aiguë, et qu'elle occasionne un plus grand épanchement qu'auparavant de lymphe concrescible dans les chambres de l'œil; et quand bien même encore, après la section de la cornée, on permettroit à la matière de l'*hypopion* de sortir d'elle-même, lentement et goutte à goutte, puisqu'elle est tenace, il lui faut plusieurs jours avant qu'elle soit entièrement évacuée. Pendant ce temps, la lymphe glutineuse maintient dilatées les lèvres de la plaie, les force à suppurer : il en résulte un ulcère de la cornée, par lequel l'humeur aqueuse, située derrière la lymphe tenace et concrescible, s'écoule : et, après elle, on voit sortir au travers de l'ulcère de la cornée un lambeau de l'iris, et quelquefois encore le cristallin vient s'y présenter [1]. Et de ce que, dans quelque cas particulier, la matière de l'hypopion s'est fait

[1] Richter dit dans le même endroit : *Aliquando verò operationem hypopii post ophthalmiam vehementem orti instituerem, accidit ut, incisâ corneâ, et elapso humore aqueo, lens crystallina in cameram oculi anteriorem prolaberetur, et dilatato corneæ vulnusculo eximi ex oculo deberet.*

heureusement une issue par une fente étroite de la cornée, on n'argumentera point en faveur d'une ouverture artificielle de cette membrane, au moyen de l'incision, à l'occasion d'un *hypopion* stationnaire dans la seconde période de l'ophthalmie aiguë grave; car on sait qu'il y a beaucoup de différence entre les effets de l'ouverture spontanée d'une cavité naturelle et contre nature du corps animal, ou procurée à l'aide du caustique, et ceux de l'ouverture faite avec l'instrument tranchant, puisque, dans les deux premières manières, les symptômes consécutifs sont constamment plus doux que dans la dernière, faite par incision. En outre, parce qu'en cas de rupture spontanée de l'*hypopion* à travers la cornée, il n'est pas rare de la voir suivie de l'écoulement de l'humeur aqueuse et de la procidence de l'iris, la rupture spontanée de l'hypopion ne peut, dans aucun cas, servir de règle au traitement de cette maladie. Je ne reconnois qu'un cas dans lequel on puisse regarder non-seulement comme utile, mais même comme nécessaire l'incision de la cornée, pour donner issue à la matière de l'*hypopion* : c'est celui d'un amas de lymphe concrescible si grand, versé dans les cavités de l'œil, que, par l'excès de la distentions que la matière exerce sur les membranes, il occasionne des symptômes si graves que le malade

est menacé non-seulement de la destruction entière de l'organe, mais encore de la perte de la vie, comme j'aurai occasion de le démontrer sur la fin de ce chapitre. Cependant ce cas particulier ne peut pas servir de guide pour le traitement de l'*hypopion* ordinaire, ou de celui qui se rencontre le plus ordinairement dans la pratique.

Du reste, s'il est certain, comme il me paroît indubitable, que le sang extravasé dans l'œil par suite de quelques secousses, et plus encore, que les amas de flocons membraneux de la cataracte capsulaire poussés avec l'aiguille, de la chambre postérieure de l'humeur aqueuse dans l'antérieure, se liquéfient insensiblement, et sont enfin entièrement absorbés, comme je le prouverai dans le chapitre de la *Cataracte;* qu'il en est de même des cataractes laiteuses et caséeuses divisées autant que possible, et encore plus du cristallin lui-même dépouillé de sa capsule et enfoncé dans l'humeur vitrée par le moyen de l'opération : il n'y a pas de raison pour douter que la même absorption puisse avoir lieu dans le cas d'amas de lymphe concrescible extravasée dans les chambres de l'œil, toutes les fois que la source de cette extravasation d'humeur glutineuse n'existe plus, et que le système absorbant de l'œil a repris toute son ancienne énergie.

D'après ces faits, il me paroît résulter évidemment que la résolution de l'hypopion par la voie de l'absorption forme l'indication première, vers laquelle doivent se diriger les preseriptions du chirurgien dans le traitement de cette maladie. Nous avons remarqué que, pour en arrêter les progrès, l'unique moyen vraiment efficace d'anéantir le plus promptement possible le choc de l'inflammation, est d'abréger la période *aiguë* de l'ophthalmie grave par le traitement antiphlogistique, largement pratiqué à l'aide des topiques doux et émolliens. Si ce plan curatif correspond à l'attente du praticien (c'est ce qui arrive dans le plus grand nombre des cas), le principe de l'amas de lymphe conerescible versée dans le fond de la chambre antérieure de l'humeur aqueuse cesse non-seulement de s'augmenter; mais encore, à mesure que l'ophthalmie grave disparoît, le système absorbant s'empare de l'humeur hétérogène versée dans l'œil, et la tache blanche ou jaune qui figuroit un croissant situé dans le bas de la chambre antérieure de l'humeur aqueuse, diminue peu à peu et finit par disparoître entièrement. Janin, dans de semblables circonstances, regardoit comme un dissolvant spécifique de l'*hypopion* l'infusion de fleurs de mauve appliquée sur l'œil enflammé et affecté de cette maladie; mais on sait maintenant que tout

topique émollient, pourvu qu'il soit combiné avec le traitement anti-phlogistique interne le plus exact et le plus efficace, propre à réprimer le stade aigu de l'ophthalmie grave, produit un aussi bon effet que l'infusion de fleurs de mauve. L'eau tiède simple procure le même avantage.

« Une jeune fille, écrit le célèbre praticien Nannoni père, fut frappée dans l'œil par un épi « de grain. Il en résulta une inflammation qui « produisit un pus blanc qui figuroit un croissant derrière la cornée, sans que l'on pût « juger de sa présence entre les lames de la « cornée, ou dans la chambre antérieure: d'où « l'on me demanda s'il étoit possible de le faire « sortir par le moyen d'une incision, d'autant « plus que la malade se plaignoit d'une grande « douleur qui lui comprimoit l'œil et le front. « La malade étoit dans l'hôpital; et en présence « du docteur Lulli, de plusieurs étudians en chirurgie, je dis que la grande douleur dont se « plaignoit la malade n'étoit point occasionnée « par le pus, mais par la cause qui l'avoit produit. « Cette cause consistoit dans une inflammation « qui se seroit problablement accrue, en ouvrant « à l'air extérieur une voie plus ample que celle « qu'il a avec les parties internes, les extérieures « étant intactes. En fomentant l'œil et le front « avec l'eau tiède, l'inflammation cessa, le pus

« disparut. Nous avons été dans la suite tant de « fois témoins de ce fait, que nous pouvons aussi « vanter la simplicité du traitement ». Telle est, en effet, la terminaison heureuse de l'hypopion, toutes les fois que la maladie est traitée dans son principe, et que le traitement anti-phlogistique interne, et les applications émollientes sur l'œil arrêtent et répriment promptement le stade aigu de l'ophthalmie grave : mais parce que la période inflammatoire de l'ophthalmie grave s'est montrée plus rebelle qu'à l'ordinaire aux meilleurs secours de l'art, ou parce que ces moyens ont été employés trop tard, il arrive quelquefois que la lymphe concrescible versée dans l'œil, et réunie dans la chambre antérieure, s'y trouve par la suite en si grande quantité, même après le stade de l'ophthalmie grave, qu'il continue pendant long-temps à offusquer l'œil, et à intercepter la vision. J'ai souvent vu des malades, particulièrement dans la classe pauvre, comme je l'ai observé plus haut, qui, lents, négligens ou mal traités, sont restés, long-temps après la cessation du stade inflammatoire de l'ophthalmie grave, avec la chambre antérieure de l'humeur aqueuse, presque toute remplie d'une matière visqueuse de l'hypopion, parce qu'après l'inflammation terminée ces malheureux parcouroient les rues presqu'avec indifférence, sans ac-

cuser aucune douleur, et d'autre incommodité que la difficulté de voir de cet œil affecté. Il est évident que, dans ce second état de l'ophthalmie, la résolution de l'*hypopion* ne peut s'obtenir avec les mêmes moyens, ni avec la même célérité que dans le premier : car, dans cette seconde époque de l'ophthalmie, tant par l'abondance que par la densité de l'humeur visqueuse épanchée, et par l'atonie du système vasculaire de l'œil, il est nécessaire de laisser à la nature le temps d'opérer dans l'humeur aqueuse la dissolution de la matière tenace, dense de l'*hypopion;* enfin, de la disposer à être insensiblement absorbée avec l'humeur aqueuse qui se renouvelle incessamment. Il convient donc d'employer les moyens de l'art les plus propres à relever la force affoiblie des systèmes vasculaires du globe de l'œil, et surtout du système lymphatique absorbant. C'est ce qui exige plus ou moins de temps, selon qu'il s'agit d'un sujet avancé en âge, d'une fibre lâche, languissant, ou d'un jeune homme bien constitué.

Cependant, dans la seconde époque de l'ophthalmie *aiguë* grave compliquée d'*hypopion*, le chirurgien se bornera à éloigner de l'œil tout ce qui pourroit l'irriter, et le faire enflammer de nouveau; et il n'emploiera que les moyens qui pourront contribuer à dissiper le second état in-

flammatoire entretenu par le relâchement de la conjonctive et de ses vaisseaux, et à ranimer en même temps l'action du système lymphatique absorbant. C'est pourquoi, dans cet état de choses, il examinera premièrement avec soin le degré de sensibilité de l'œil pris d'*hypopion* en introduisant entre les paupières et le bulbe affecté quelques gouttes du collyre vitriolique avec le mucilage de semences de pommes de coing; et observant que l'œil en est trop fortement irrité, il se désistera de cette application pour faire usage pendant quelque temps de sachets de mauve tiède, avec quelques grains de camphre, et, par intervalles, il sera fait usage des vapeurs aromatiques spiritueuses indiquées dans le chapitre de l'*Ophthalmie;* enfin il faudra renouveler l'application du vésicatoire à la nuque. Lorsque l'excessive sensibilité de l'œil n'existe plus, il est besoin de reprendre l'usage du collyre vitriolique simple, puis fortifié avec l'addition d'un peu d'esprit-de-vin camphré. Pendant ce traitement, le chirurgien sera à portée d'observer qu'à mesure que l'ophthalmie chronique se dissipe, et que l'action du système absorbant de l'œil se réveille, la matière tenace de l'hypopion se divise d'abord en plusieurs parties ou petites masses, puis se délaie davantage, diminue en quantité et s'abaisse vers le segment

inférieur de la cornée; enfin, elle disparoît entièrement.

Le chirurgien ne peut pas toujours se promettre d'être également heureux dans le traitement de l'*hypopion*, que cette maladie soit dans le premier ou dans le second état de l'ophthalmie grave aiguë, quand la lymphe tenace versée en peu de temps dans l'intérieur de l'œil est en si grande quantité, que non-seulement elle remplit les deux chambres de l'humeur aqueuse, mais encore les distend fortement de dedans en dehors, et fait sur-tout une forte pression contre la cornée. Malgré les meilleurs secours de l'art appropriés à la période dans laquelle se trouve la maladie, cette combinaison désagréable est souvent suivie d'un autre inconvénient plus grave encore que l'hypopion lui-même : c'est l'ulcération, l'obscurcissement et la crevasse de la cornée dans sa circonférence, dans son centre contre la pupille, dans le point où elle résiste moins à la pression.

La cause très-prochaine de cet incident est moins à rapporter à la nature âcre, comme quelques-uns le prétendent, de la matière de l'*hypopion*, qu'au degré excessif de pression que cette matière exerce contre la cornée de dedans en dehors, qui occasionne l'ulcération, l'obscurcissement, la corrosion et la crevasse de cette même

cornée. John Hunter [1], qui nous a laissé des réflexions importantes sur cet article de pathologie chirurgicale, a remarqué que les matières étrangères insinuées dans quelques parties du corps animal, bien que non nuisibles par leur nature et par leurs figures, sont continuellement déterminées et poussées par les efforts de la nature contre la surface extérieure; et qu'en outre un certain degré de pression qui, appliqué à l'extérieur du corps animal, ne produit point d'ulcération sur la peau, quelque foible qu'il soit lorsqu'il est dirigé de dedans en dehors, excite dans la partie comprimée le procédé ulcérant, et constamment de dedans en dehors. La matière des glandes de Meïbomius, réunie en grande abondance lorsqu'elle distend le sac lacrymal, pourroit bien facilement forcer le passage par le canal nasal; mais elle détermine plutôt, par sa pression de dedans en dehors, l'ulcération du sac, tandis que le même degré de pression, appliqué à son extérieur, ne suffiroit certainement pas pour produire le même effet. La matière contenue dans les sinus frontaux corrode plutôt les os et les tégumens du front par sa pression de dedans en dehors, que de prendre la voie naturelle dans le nez. Une balle de plomb

[1] A treatise on the blood, inflammation, and gunshot wounds.

perdue

perdue entre les muscles, est par la suite poussée sans aucune incommodité vers la surface du corps, et à peine presse-t-elle la peau de dedans en dehors, qu'elle s'ouvre enfin un passage en dehors, en ulcérant et en ouvrant la peau. C'est précisément de la même manière, et conformément aux mêmes lois, que la lymphe concrescible qui forme l'hypopion, versée dans la cavité de l'œil, est continuellement dirigée vers la cornée, et si cette matière est assez abondante pour presser, au delà d'un certain degré difficile à déterminer, la cornée de dedans en dehors, la texture de cette membrane est aussitôt offensée par le système absorbant, qui l'ulcère et la corrode.

Quand il en est ainsi, l'ulcération de la cornée se fait d'ordinaire avec tant de promptitude que le chirurgien a rarement le temps suffisant pour la prévenir. Lorsqu'il existe une érosion, une crevasse sur quelque point de la cornée, l'abondance excessive de lymphe concrescible renfermée dans l'œil [1] commence à sortir par cette voie, et le malade est soulagé. Cependant cet avantage n'est pas de longue durée, puisque cette humeur glutineuse qui distendoit énormé-

[1] C'est pour cela que ce haut degré d'hypopion est appelé par le plus grand nombre des chirurgiens *empyème de l'œil.*

ment tout l'œil, et sur-tout la cornée, est à peine sortie, qu'elle est suivie d'une portion de l'iris qui passe à travers l'ulcère ou la fente de la cornée, de là fait saillie à l'extérieur, et constitue la maladie appelée *procidence de l'iris*, dont je parlerai longuement dans le chapitre suivant.

Ensuite, si dans une telle urgence de circonstances, la cornée déjà attaquée par le procédé ulcérant, offusquée et en grande partie désorganisée, tarde toujours à se crever, la véhémence des symptômes, effet de la distension prodigieuse du globe de l'œil, oblige le chirurgien à ouvrir artificiellement cette membrane, afin de délivrer le malade d'un spasme si grave, en même temps du danger de perdre la vie [1]; ce que le chirur-

[1] Mém. de l'acad. de chirur. V. XIII, *in*-12, p. 279.

Je passai quelques jours dans une ville de guerre, où deux sœurs, demoiselles de condition, eurent en même temps la petite vérole à l'âge de 24 ans : la matière varioleuse avoit porté sur les yeux; les croûtes étoient desséchées sur tout le corps; et l'on n'auroit eu aucun doute sur l'heureuse terminaison de la maladie, si les yeux n'eussent pas été affectés. Leur tuméfaction causoit de la fièvre, de violentes douleurs, accompagnées de chaleur et de pulsations. Appelé en consultation avec plusieurs maîtres en chirurgie de la ville, et deux ou trois chirurgiens-majors de la garnison, je proposai l'ouverture des yeux pour sauver la vie. Mon avis ne fut point goûté : j'eus beau représenter que ces organes étoient perdus sans ressource, la plus forte objection

gien exécutera d'autant plus promptement, que dans des cas semblables il ne peut compter que très-peu ou point sur la conservation de l'organe de la vue. Les douleurs de l'œil et de toute la tête sont si vives dans ces circonstances, que souvent elles occasionnent le délire, et font craindre une affection semblable des parties internes les plus nobles de la tête.

Si, après avoir évacué cette humeur tenace en incisant la cornée, il y avoit espoir pour le malade de rétablir, au moins en partie, la transparence de cette membrane, en même temps l'action et l'usage des autres parties qui composent l'organe principal de la vue, il seroit certainement de la prudence du chirurgien de faire l'opération dans le bas de la cornée, comme pour l'extraction de la cataracte; mais dans le cas d'*em-*

qu'on m'opposa fut qu'on n'avoit jamais oui parler d'une telle opération : un médecin surtout trouva fort étrange que j'eusse proposé de crever les yeux; mais la mort très-prompte de l'une de ces demoiselles donna quelques regrets aux parens d'avoir acquiescé à l'avis le plus nombreux. L'autre sœur eut le bonheur de réchapper par la bienfaisance de l'opération ; il se fit une ouverture spontanée, par laquelle le pus formé entre les tuniques de l'œil s'évacua : les yeux conservèrent la forme globuleuse et leur volume naturel ; mais elle est restée aveugle, après avoir couru le plus grand risque de la vie.

*pyème* de l'œil, dont il s'agit et dans lequel la cornée est partout menacée d'ulcère, opaque et prête à tomber en une espèce de pourriture, il n'y a pas à espérer qu'elle puisse reprendre, dans aucun point, sa transparence. Le meilleur parti à prendre pour soulager promptement le malade des douleurs horribles qu'il éprouve, est d'inciser avec un petit bistouri la cornée dans son centre, et d'une ligne et demie d'étendue; de soulever ensuite avec des pinces le lambeau déjà formé, puis de l'emporter en rond d'un seul coup de ciseau, en laissant dans le centre de la cornée une ouverture de la circonférence d'une lentille.

Au moyen de cette ouverture, dont les bords ne peuvent point s'adosser comme ceux d'une simple incision, on voit immédiatement sortir au dehors la portion la plus fluide qui distendoit énormément le globe de l'œil : puis la lymphe dense concrescible prend peu à peu la même voie, elle est suivie du cristallin, et, quelques jours après, de l'humeur vitrée. C'est pour cela qu'il convient assez au chirurgien de s'abstenir de comprimer fortement le bulbe de l'œil, afin d'accélérer l'évacuation de l'humeur vitrée, l'expérience ayant démontré que, dans des cas semblables, il est avantageux que le corps vitré sorte de lui-même et par degrés.

Aussitôt après l'opération, le chirurgien cou-

vrira l'œil affecté d'un cataplasme de mie de pain et de lait, qu'il renouvellera toutes les deux heures, sans abandonner l'usage des remèdes généraux, propres à arrêter les progrès de l'inflammation vive, et à calmer les troubles du système nerveux. A mesure que l'intérieur de l'œil entre en suppuration, et quand cela arrive peu à peu, le bulbe s'affaisse, rentre dans le fond de l'orbite, se cicatrise enfin en laissant les moyens favorables pour placer un œil artificiel.

Cependant on doit inférer de tout ce qui vient d'être dit, qu'autant l'incision de la cornée est nécessaire dans le cas d'empyème de l'œil accompagné des symptômes les plus graves dont j'ai parlé, et de l'obscurcissement insurmontable de cette membrane en grande partie désorganisée, autant elle n'est pas indiquée, et même autant est dangereuse cette incision, dans le cas d'hypopion semblable à celui qui se rencontre le plus fréquemment dans la pratique.

### XLI^e OBSERVATION.

Une paysanne vigoureuse, âgée de trente-cinq ans, fut transportée dans cet hôpital sur la fin d'avril 1796, pour y être traitée d'une ophthalmie *aiguë* grave qui, depuis trois jours, lui affligeoit les deux yeux avec gonflement des paupières, rougeur de la conjonctive, douleur très-vive, fièvre,

insomnie. Je ne pus savoir la cause de cette maladie.

Je la fis saigner en abondance du bras, du pied, localement, à l'aide des sangsues appliquées proche les angles des deux yeux, et je la purgeai encore. Ces remèdes lui apportèrent du soulagement assez pour abattre le stade inflammatoire de l'ophthalmie grave. Néanmoins il parut dans la chambre antérieure de l'humeur aqueuse une extravasation de lymphe jaunâtre, glutineuse, qui remplissoit un tiers de cette cavité.

Les fréquentes lotions d'eau de mauve tiède, l'application continuelle des sachets de voile remplis d'herbes émollientes bouillies dans le lait, la diète et les doux purgatifs réitérés avec un grain de tartre émétique dissous dans une livre de décoction de chiendent, calmèrent tout-à-fait les symptômes de l'ophthalmie, et le onzième jour la malade pouvoit soutenir une lumière modérée.

En insistant sur l'application des mêmes topiques émolliens, la matière de l'hypopion commença à se dissiper; et peu à peu elle disparut presqu'en entier dans l'espace de douze autres jours: je crus opportun alors de fortifier les remèdes locaux, en ajoutant aux sachets de mauve quelques grains de camphre : ce fut avec le meilleur effet. En moins d'une semaine il n'existoit plus

de rougeur de la conjonctive; on ne voyoit plus cette petite ligne blanchâtre en forme de demi-lune, qui étoit restée dans le bas de la cornée, dépendante d'un reste d'humeur de l'*hypopion*.

## XLII^e^ OBSERVATION.

Magdeleine Bignani, jardinière des environs de Pavie, âgée de quarante ans, d'une constitution foible, fut prise à l'œil gauche d'une ophthalmie aiguë grave, qui, nonobstant quelques saignées, occasionna l'hypopion de la chambre antérieure de l'humeur aqueuse, tellement que la cornée de ce côté paroissoit presque toute opaque. La malade fut transférée dans cette école-pratique le septième jour de l'invasion de la maladie; elle accusoit des douleurs vives et lancinantes dans l'œil, et dans la tempe qui lui correspondoit.

Je fis appliquer des sangsues aux angles des paupières, et je purgeai doucement avec deux drachmes de crême de tartre et un grain de tartre émétique dans une livre de décoction de chiendent, à prendre à doses réfractées. Je fis ensuite appliquer sur l'œil un cataplasme de pain et de lait avec un peu de safran. En quatre jours, le stade aigu de l'ophthalmie grave cessa, ainsi que la douleur lancinante dans l'œil et dans la tempe: mais l'hypopion resta toujours stationnaire. Je ne prescrivis alors à la malade qu'une nourriture

facile à digérer, et les applications de sachets d'herbes émollientes, que l'on avoit soin de renouveler sitôt qu'ils se refroidissoient. Avec ce moyen simple, la matière de l'hypopion, qui remplissoit la majeure partie de la chambre antérieure de l'humeur aqueuse, commença à se fondre et à être absorbée; et dans le cours de dix-huit jours, en comptant de l'époque de la cessation du stade inflammatoire de l'ophthalmie aiguë, la pupille fut à découvert.

Il restoit encore un peu de cette matière tenace dans le fond de la chambre antérieure, et de la rougeur de la conjonctive, par l'ophthalmie dépendante du relâchement. J'ajoutai aux sachets de mauve quelques grains de camphre, qui contribuèrent évidemment à accélérer l'absorption et à éclaircir le blanc de l'œil dans l'espace de treize jours. L'hypopion étant tout-à-fait dissipé, la malade a fait utilement usage du collyre fait avec l'acétite de plomb dissous dans l'eau de plantain, avec addition de mucilage de semences de pommes de coing, afin de resserrer et de fortifier davantage la conjonctive et ses vaisseaux.

### XLIII^e^ OBSERVATION.

Une paysanne forte, âgée de vingt ans, fut frappée à l'œil droit par un morceau de bois qui lui occasionna une inflammation violente, et suc-

cessivement l'hypopion, qui occupoit environ la moitié de la chambre antérieure de l'humeur aqueuse. En outre, au côté externe et inférieur de la cornée, et, selon toutes les apparences, dans le lieu où le coup avoit été porté, il existoit un petit ulcère cendré, enfoncé, et de la circonférence d'un grain de millet. La conjonctive paroissoit aussi rouge, gonflée. La malade fut transférée dans cet hôpital cinq jours après son accident.

Je la fis saigner copieusement du bras et du pied; je la purgeai plusieurs fois avec le tartrite acidule de potasse, et un grain de tartre émétique à doses réfractées; je recouvris les paupières d'un cataplasme de mie de pain et de lait, et de safran.

Le quatrième jour de l'entrée de la malade dans cet hôpital, le stade inflammatoire de l'ophthalmie pouvoit passer pour fini, si l'on en excepte quelques piqûres passagères dans l'œil.

Le sixième jour, je trouvai la malade plus tranquille qu'à l'ordinaire. Après avoir enlevé le cataplasme et ouvert l'œil, je vis l'hypopion beaucoup diminué, et j'observai qu'une gouttelette de cette même matière tenace de l'hypopion étoit prête à sortir par l'ulcère de la cornée, qui, comme je l'ai remarqué, ne s'étoit pas formée de dedans en dehors, mais de dehors en dedans. Je m'abstins sur l'œil de toute pression qui pût con-

tribuer à l'évacuation trop prompte de cette humeur, dans la crainte que l'iris ne se présentât. Je continuai de fomenter cet organe avec les sachets d'herbes émollientes, jusqu'à ce que toute la matière de l'hypopion fût insensiblement évacuée par cette voie. C'est ce qui arriva dans l'espace de sept jours; alors je touchai le petit ulcère avec le nitrate d'argent fondu, pour produire une escarre profonde et très-adhérente. La vive douleur qu'éprouva la malade, la rougeur subite qui s'accrut tout à coup dans la conjonctive, me firent craindre un nouveau cours inflammatoire; mais les douches répétées avec le lait tiède, les applications émollientes, ainsi qu'une émulsion avec le laudanum liquide pour le soir, ramenèrent un calme parfait. L'escarre resta fixe pendant quatre jours de suite; elle tomba, et je touchai de nouveau l'ulcère avec le nitrate d'argent fondu : les symptômes furent moindres que la première fois; la seconde escarre se détacha; le fond de l'ulcère parut granuleux, et dans un état voisin de la cicatrice. Le collyre vitriolique, mis en usage pendant deux semaines, suffit à cette époque pour compléter le traitement [1].

[1] Je pourrois extraire de mes journaux une très-longue série d'observations semblables aux trois précédentes, pour les rapporter ici, si j'eusse cru qu'un grand nombre d'histoires à peu près semblables pût éclaircir

## XLIV^e OBSERVATION.

Le 20 mars 1793, fut reçu dans cette école de chirurgie-pratique Mauro Spagnoli, paysan âgé de soixante ans. Il avoit la chambre antérieure de l'humeur aqueuse de l'œil gauche à moitié occupée par un amas de matière glutineuse qui, selon son rapport, datoit de trois semaines d'après la disparition d'une forte inflammation, à l'aide des saignées, et des applications émollientes sur cet œil. Il n'accusoit aucune douleur remarquable dans cet organe affecté, et il affrontoit sans répugnance une lumière modérée. La rougeur de la conjonctive étoit l'effet des vaisseaux relâchés.

davantage la méthode curative que j'ai exposée. J'avertirai seulement que, dans les hôpitaux, il est rare de pouvoir observer l'hypopion dans le premier état de l'ophthalmie *aiguë* grave; puisque, comme c'est l'ordinaire parmi les gens de la campagne, on se fait saigner copieusement et à plusieurs reprises dans les inflammations des yeux, qu'on emploie avec soin les cataplasmes, dans la confiance de se débarrasser à l'aide de ces moyens, comme il leur arrive souvent. Mais dans le cas d'hypopion après la cessation d'une inflammation vive, ils se trouvent avec une matière étrangère épanchée dans la chambre antérieure; la vue est troublée, et ils ne viennent à l'hôpital que lorsque ce sont de vieux sujets, et lorsque la maladie ne les fait plus beaucoup souffrir.

Le grand âge du malade, le peu de sensibilité de l'œil, la diminution lente ou nulle de l'hypopion démontroient assez que, dans ce cas, il convenoit d'exciter l'activité du système absorbant, de fortifier les vaisseaux de la conjonctive pour dissiper cet amas de lymphe tenace versée dans la chambre antérieure de l'humeur aqueuse. Loin donc d'employer les anti-phlogistiques et les émolliens locaux, comme dans les cas précédens, je prescrivis au malade des alimens nourrissans, proportionnés aux forces de son estomac, et la décoction de kina à prendre, trois fois le jour, trois onces. Toutes les deux heures, je fis injecter localement le collyre vitriolique avec le mucilage de semences de pommes de coing, et appliquer un vésicatoire à la nuque. Dans huit jours, l'hypopion fut réduit à sa moitié, et la conjonctive perdit cette couleur d'un rouge-brun qu'elle avoit dès son principe; j'augmentai l'action du collyre vitriolique avec l'addition de quelque peu d'esprit-de-vin camphré; et dans l'espace de dix autres jours, l'hypopion disparut entièrement, ainsi que l'ophthalmie chronique par relâchement.

### XLV° OBSERVATION.

Jean Nuvola, paysan âgé de quarante-cinq ans, homme foible, maladif, travaillant dans les ri-

zières, fut frappé à l'œil droit par un épi de riz, et avec tant de force que, dans le même jour, il y eut une inflammation avec douleur très-aiguë; et peu après, la chambre antérieure se remplit dans un tiers de sa capacité d'une lymphe tenace jaunâtre. Le chirurgien qui entreprit le traitement saigna abondamment, purgea, fomenta assidûment l'œil avec l'infusion de fleurs de sureau et de mauve.

Le 7, le stade inflammatoire de l'ophthalmie cessa; mais l'hypopion devint stationnaire; le malade n'éprouva plus aucune incommodité importante dans l'œil, parce qu'il le tenoit seulement à l'abri du contact de l'air et de la lumière, moyennant une compresse qui lui pendoit sur le front. Dans cet état, il sortoit de sa maison et se livroit un peu aux travaux de la campagne : mais observant que, deux semaines après la cessation de l'inflammation, l'œil restoit embarrassé de cette matière jaunâtre, il vint chercher guérison dans cet hôpital.

La conjonctive étoit affectée d'ophthalmie par relâchement; et la cornée, outre l'opacité dépendante de la matière de l'hypopion, étoit légèrement excoriée dans deux endroits, comme si l'on y eût enlevé l'épiderme.

Eu égard à la foiblesse générale et partielle du malade, je lui prescrivis l'usage interne du kina,

des alimens nourrissans et fortifians; puis, comme remède local, je fis injecter chaque deux heures le collyre vitriolique, que le malade ne pouvoit supporter qu'un peu chaud. Dans peu de jours, les vaisseaux de la conjonctive reprirent leur première vigueur; l'ophthalmie chronique disparut; l'hypopion diminua d'un pas égal; et dans quinze jours, la cornée ayant repris sa pellucidité, le malade fit encore usage pendant quelque temps, et le soir seulement, de l'onguent ophthalmique de Janin : il sortit ensuite de l'hôpital parfaitement guéri.

### XLVI^e OBSERVATION.

Philippe-Saletta, meunier à Calignano, âgé de cinquante-six ans, vint dans cette école de chirurgie-pratique, le 26 décembre 1794, pour être traité d'un hypopion qui lui occupoit les deux tiers de la chambre antérieure de l'humeur aqueuse de l'œil droit. Cet homme avoit en outre les vaisseaux sanguins de la conjonctive du même œil assez dilatés et variqueux, les paupières chassieuses, et des excoriations superficielles dans quelques points de la cornée : néanmoins il ne se plaignoit pas d'une grande douleur dans l'œil, et souffroit franchement la lumière. Il me rapporta encore que, sur le principe du mal qui datoit d'un mois, il avoit été soulagé par une

saignée; et qu'ensuite, malgré l'application des fomentations chaudes avec l'eau de mauve, le mal étoit resté à peu près le même que quelques jours après la saignée.

Dans ce cas, comme dans une infinité d'autres semblables, je me plus à faire prendre tous les jours au malade six drachmes de kina en trois doses, et je lui prescrivis un régime animal fortifiant; puis je commençai à injecter localement, toutes les deux heures, dans l'œil affecté le collyre vitriolique fait avec cinq grains de sulfate de zinc, dans quatre onces d'eau distillée de plantain et une demi-once de mucilage de semences de pommes de coing; et puisque l'œil ne s'est montré que peu sensible à l'action stimulante et astringente de ce remède, j'ai ajouté un peu d'esprit-de-vin camphré. En dix-huit jours, l'hypopion et l'ophthalmie chronique par relâchement disparurent. Enfin, pour fortifier la partie et corriger la sécrétion morbifique de la chassie, je traitai le malade pendant douze autres jours, en lui introduisant, matin et soir, l'onguent ophthalmique de Janin [1] entre les paupières de l'œil affecté.

[1] Quant à ce remède, je dois encore avertir de nouveau les jeunes chirurgiens de ne l'employer dans le principe que mêlé avec une dose de graisse plus grande que celle indiquée dans la formule : autrement, pour

le plus, il irrite trop; et au lieu de soulager, il offense l'œil.

*N. B.* Dans les premiers jours du printemps dernier, 1806, mademoiselle D....., âgée de sept à huit ans, étoit tourmentée depuis près de six semaines d'une ophthalmie de l'œil gauche. Elle avoit en outre une petite fièvre assez régulière, pour laquelle elle prit une infinité de remèdes. On avoit déjà beaucoup fait pour son inflammation de l'œil, lorsqu'on s'aperçut d'une tache blanche dans le bas de la cornée. Les purgatifs, les remèdes topiques furent sans succès pour la faire disparoître, et la fièvre ne cessoit de tourmenter cette malade. Les parens prirent le parti de faire le voyage de Paris, dont ils n'étoient éloignés que de soixante lieues. La malade soutint très-bien la chaise-de-poste, et je fus consulté dès le lendemain de l'arrivée. Je reconnus un hypopion, et je vis en même temps que le voyage avoit fait du bien, par cela même qu'on n'avoit pris aucun remède et beaucoup d'exercice. Dès lors, mon indication fut facile à saisir : je fis bassiner souvent l'œil avec du vin chaud; je fis boire trois fois dans la journée une tasse d'apozémes de quinquina. Chaque jour, on prenoit l'exercice de la promenade autant que la saison le permettoit. J'eus la satisfaction de voir l'appétit revenir, la fièvre disparoître, ses forces se relever, et en moins de dix jours il n'y avoit plus vestige d'hypopion. Cette marche de traitement me devenoit d'autant plus facile à saisir, que, malgré la rougeur de la conjonctive, il n'y avoit aucune douleur; ce qui dénotoit, à ne s'y pas méprendre, une atonie contre laquelle il étoit facile de prescrire des remèdes, tels que ceux auxquels j'ai cru devoir me fixer. (Léveillé.)

## CHAPITRE XIV.

## CHAPITRE XIV.

### *De la Procidence de l'Iris.*

L'IRIS conserve sa position naturelle et reste à une distance convenable de la cornée, tant qu'il existe un équilibre parfait entre les humeurs qui remplissent la cavité de l'œil, et dans lesquelles l'iris est plongée et suspendue. Tant que dure cet équilibre, cette membrane, quoique d'une texture très-délicate et foiblement distensible, tantôt se resserre sur elle-même, tantôt se relâche, sans jamais former un pli difforme. Mais l'humeur aqueuse est-elle écoulée, au moyen d'une ouverture accidentelle ou artificielle faite à la cornée? l'iris est pressée par les humeurs de l'œil, qui se trouvent derrière elle; elle est poussée peu à peu en devant vers la cornée; et, successivement, elle est en partie chassée hors de l'œil par cette même voie qui a donné issue à l'humeur aqueuse. C'est dans de telles circonstances qu'il se forme sur la cornée une petite tumeur de la couleur propre de l'iris; tumeur que le plus grand nombre des chirurgiens appelle *staphylôme* de l'iris, et que j'aime à nommer

avec Galien [1] *procidence de l'iris*, pour distinguer davantage cette maladie d'une autre à laquelle le mot *staphylôme* est mieux applicable.

Les causes de la procidence de l'iris sont les plaies et les ulcères de la cornée, qui pénètrent dans une certaine étendue dans la chambre antérieure de l'humeur aqueuse ; les contusions fortes du globe de l'œil, avec rupture de la cornée. Si, aussitôt après une plaie accidentelle de la cornée, ou celle faite exprès pour l'extraction de la cataracte, ou pour évacuer, selon l'usage de quelques-uns, la matière de l'hypopion, les lèvres de la plaie ne se mettent pas mutuellement en contact, ou si elles ne se maintiennent pas agglutinées ensemble, autant qu'il le faut, pour que l'humeur aqueuse ne sorte pas de la chambre antérieure à mesure qu'elle

[1] *De differentiis morborum*, *class. III*, *cap. XIII.* Contingit vero nonnnnquam, ut tunica cornea appellata, profundum habeat ulcus, qua deinceps exesa tota, aliquid ex ea tunica *procedat*, quæ secunda post corneam ordine sita est uvea appellata, et ipsa pupilla una divulsionem patiatur. Atque ex his tribus omnibus quælibet passio oculi existimatur ; quod vis ulcus et erosio ad solam corneam pertinet. Procidentia ad uveam, et divulsio ad pupillam.

*De causis morb. class. III*, *cap. X.* Et tunica uvea, ut plurimùm, relaxatur, cùm corneam nimiùm crodi contingerit.

se renouvelle, l'iris entraînée par le courant de cette humeur aqueuse qui incessamment se dirige vers la plaie de la cornée, s'insère entre les lèvres de cette même plaie, s'allonge; et peu à peu une portion sort hors de la cornée, au-dessus de laquelle elle fait une saillie en forme de petite tumeur. Il en est de même toutes les fois que la plaie de la cornée étant encore récente, le bulbe de l'œil est malheureusement heurté ou trop comprimé par le bandage; lorsque le malade est pris de spasme des muscles de l'œil, de vomissemens forts et répliqués, d'accès de toux violens et fréquens. Le même inconvénient survient dans un cas d'ulcère de la cornée, pénétrant dans la chambre antérieure de l'humeur aqueuse, et plus souvent encore que dans les cas de blessure de cette membrane; attendu que la solution de la cornée, suite d'un ulcère, est accompagnée de perte de substance, et parce que les lèvres de l'ulcère ne peuvent être mises dans un contact mutuel dans une membrane tendue et compacte comme l'est la cornée. Au reste, cette tumeur est nécessairement de la couleur de l'iris, brune ou grisâtre, et environnée à sa base d'un cercle opaque [1] de la cornée ulcérée, ou incisée depuis quelques temps.

Comme il arrive le plus souvent que la cor-

[1] Planche II, fig. VI.

née n'est percée que dans un seul endroit de la circonférence, soit à raison d'une plaie ou d'un ulcère; de même il ne se rencontre ordinairement dans la pratique qu'une seule procidence de l'iris dans le même œil : mais s'il arrive que la cornée ait été blessée ou corrodée dans plusieurs points distincts, plus il y a encore de procidences de l'iris qui en résultent dans le même œil ; et ce sont autant de petites tumeurs saillantes sur la surface de la cornée. J'ai vu un malade qui avoit trois procidences de l'iris très-distinctes , en conséquence de trois ulcères séparés pénétrans dans la chambre antérieure de l'humeur aqueuse : une étoit dans le segment supérieur, et les deux autres dans l'inférieur.

En réfléchissant un peu sur la structure délicate de cette membrane, sur la grande abondance de vaisseaux sanguins qui la pénètrent, sur les filamens de nerfs nombreux qui s'y portent comme à un centre commun et s'y distribuent, il est facile de calculer la qualité et la gravité des symptômes qui ont coutume d'accompagner cette maladie, quelque petite que soit la portion d'iris saillante hors de la cornée, ne fût-elle pas plus grosse que la tête d'une mouche. Les frottemens durs et continuels auxquels cette membrane délicate se trouve exposée

par les mouvemens des paupières, par l'accès de l'air, des larmes, de la chassie, sont des causes suffisantes d'irritation continuelle, et il est inévitable que le sang qui se porte vers le point de la plus grande irritation, ne donne à la portion d'iris échappée hors de la cornée, et presque aussitôt après sa sortie, un volume plus grand que celui qu'elle avoit dans l'instant qu'elle a été poussée au dehors. C'est pourquoi, peu après son apparition, elle est plus comprimée, plus irritée qu'auparavant. Aussi, dans le principe de la procidence, le malade se plaint-il d'une douleur semblable à celle que produiroit une épingle plantée dans l'œil; enfin, il accuse en même temps un sentiment incommode de ligature ou d'étranglement de tout le globe de l'œil : il survient inflammation de la conjonctive et des paupières, larmoiement brûlant et aversion parfaite de la lumière. Puisque la portion d'iris échappée tire vers cet endroit tout le reste de cette même membrane, de même il s'ensuit que, par une nécessité mécanique, la pupille prend une figure ovale [1], et se transporte du centre de l'iris vers le lieu de sa procidence Cependant l'intensité de la douleur produite par l'inflammation et par les autres symptômes qui accompagnent la procidence de l'iris, ne vont

[1] Planche II, fig. VI.

pas toujours en augmentant. En effet, il se rencontre assez souvent dans la pratique des cas de procidence ancienne de l'iris, dans lesquels, la maladie ayant été abandonnée à elle-même, les douleurs et l'inflammation ont cessé spontanément, et la tumeur de l'iris est devenue presqu'entièrement insensible. J'ai vu, il y a peu de temps, un homme de cinquante ans qui portoit, depuis deux mois et demi, une procidence de l'iris dans l'œil droit : son volume égaloit celui de deux grains de millet réunis; le malade la souffroit avec la plus grande indifférence, et sans autre incommodité qu'un peu de rougeur chronique de la conjonctive, et une difficulté de mouvoir promptement le bulbe de l'œil, à raison du frottement de la paupière inférieure contre la tumeur de l'iris. Le bout du doigt porté sur cette petite tumeur la sentoit dure et comme calleuse. Ce phénomène dérivoit en partie du resserrement que les lèvres de la plaie ou de l'ulcère de la cornée exerçoient autour de la base du tubercule de l'iris : c'est à cause de cette pression ou de cet étranglement, que la portion d'iris sortie perd cette sensibilité exquise qui lui est naturelle, en partie parce qu'elle perd sa vitalité par l'endurcissement et la callosité que cause à cette membrane le long contact de l'air et des larmes.

Pour traiter cette maladie dans son principe, il en est qui veulent qu'on repousse l'iris dans sa place, à l'aide d'une sonde d'os de baleine: et, en cas d'obstacle, que l'on dilate encore la plaie ou l'ulcère de la cornée, en pratiquant une incision proportionnée au besoin, comme on a coutume de faire pour la réduction d'une hernie intestinale étranglée. D'autres conseillent d'irriter seulement la portion d'iris tombée hors de l'œil, afin qu'elle se resserre et se retire en dedans; ou d'exposer tout d'un coup l'œil affecté à une lumière très-vive, persuadés que, la pupille se resserrant enfin avec force, la portion d'iris comprise entre les lèvres de la plaie ou de l'ulcère de la cornée pourra remonter à sa place. L'expérience a cependant démontré très-clairement que tous ces moyens sont absolument inutiles, même dangereux. En effet, supposé encore qu'à l'aide de ces tentatives, il fût possible de réduire l'iris à sa place, sans la déchirer ou l'endommager en aucune manière, la sortie de l'humeur aqueuse auroit toujours lieu comme auparavant par la plaie, ou par l'ulcère de la cornée, et l'iris replacée retomberoit un moment après, et feroit saillie hors de la cornée, comme avant l'opération.

On ne peut nier que la procidence de l'iris ne soit un accident fâcheux; mais en réfléchissant

que la chirurgie ne peut nullement supprimer tout d'un coup, ou au moins suspendre l'écoulement de l'humeur aqueuse par la plaie, et beaucoup moins par l'ulcère de la cornée, quand l'une ou l'autre passent certaines bornes d'étendue, on trouvera que, dans des circonstances aussi défavorables, la procidence de l'iris, loin d'être un mal, est plutôt un très-bon moyen, peut-être l'unique, pour prévenir la perte totale de l'organe de la vue; car le lambeau de l'iris qui s'insinue en manière de bouchon entre les lèvres de la plaie ou de l'ulcère de la cornée, arrête entièrement l'évacuation de l'humeur aqueuse qui, en se formant de nouveau promptement dans la chambre antérieure, et ne pouvant plus sortir par la cornée, empêche la procidence ultérieure de l'iris, éloigne de la cornée le reste de cette membrane, et rétablissant l'équilibre entr'elle et les autres humeurs de l'œil, s'oppose à la perte totale de l'organe de la vue. Si ceci est évident par lui-même, il est également clair qu'aucun des moyens connus, propres à repousser la procidence de l'iris, ne peut être, comme je le disois, qu'inutile ou dangereux.

Conformément à ces principes, il est deux indications principales auxquelles le chirurgien doit satisfaire dans le traitement de la *procidence récente de l'iris*. La première est d'émousser

le plus tôt possible l'excès de sensibilité exquise de la portion de l'iris saillante hors de la cornée ; l'autre, de détruire par degrés cette portion d'iris au delà de la cornée, à une telle profondeur que, sans enlever l'adhésion que cette membrane a contractée avec le fond de la cornée du côté où elle regarde la chambre antérieure de l'humeur aqueuse, la petite tumeur formée par l'iris ne tienne pas excessivement écartées les lèvres de la plaie ou de l'ulcère de la cornée ; enfin, ne porte obstacle à la cicatrice de l'une ou de l'autre.

Pour remplir ces deux indications, il n'est rien mieux que de toucher la portion d'iris saillante hors de la cornée, avec le muriate oxigéné d'antimoine, ou, ce qui est plus prompt et plus commode, avec le nitrate d'argent fondu, en formant une escarre aussi profonde qu'il est nécessaire. Et pour que cette opération puisse se faire vite et avec exactitude, il est nécessaire qu'un aide placé derrière la tête du malade, suspende la paupière supérieure, en se servant de l'élévateur de Pellier, et que le malade, s'il est raisonnable tienne son œil attentivement fixé sur un objet. A l'instant que l'aide élève doucement la paupière supérieure, le chirurgien déprime l'inférieure avec l'index et le doigt du milieu de la main gauche ; et avec la droite, il est prompt à

toucher la petite tumeur formée par l'iris, avec le nitrate d'argent taillé en crayon : il appuie sur le centre de la tumeur formée par l'iris, autant qu'il est besoin pour que l'escarre prenne une profondeur suffisante. La douleur qu'éprouve le malade dans cet instant est très-aiguë ; mais elle cesse aussitôt que l'on douche l'œil avec le lait tiède. Le caustique détruit promptement dans la portion d'iris qui est au dehors, le principal organe de la sensibilité, en la couvrant d'une escare suffisamment profonde, pour garantir la partie affectée des suites du frottement des paupières, du contact de l'air et des larmes. C'est précisément par ce motif, qu'après la cautérisation on voit se calmer non-seulement ce sentiment de piqûre et de ligature dans l'œil, dont de semblables malades se plaignent tant, mais encore l'inflammation de la conjonctive diminuer notablement, et avec elle le larmoiement copieux, brûlant.

Comme, dans le cas d'ulcère de la cornée, ces avantages durent précisément tant que l'escarre reste adhérente à la petite tumeur formée par l'iris ; lorsque cette escarre tombe, ce qui a lieu deux ou trois jours après la cautérisation, on voit se réveiller tous les symptômes indiqués plus haut, avec cette différence qu'ils sont moins intenses, moins aigus qu'auparavant, et que la

tumeur de l'iris est moins relevée qu'elle ne l'étoit avant la cautérisation. A l'apparition de ces symptômes, le chirurgien aura de nouveau recours au nitrate d'argent, en observant les précautions indiquées plus haut ; il l'emploiera une troisième, quatrième fois, selon le besoin, jusqu'à ce que la portion d'iris saillante hors de la cornée soit suffisamment abaissée au niveau des bords de la plaie ou de l'ulcère, et qu'il n'y ait plus d'obstacle à la granulation, au complément de la cicatrice.

Il est avantageux de répéter ici ce qui a été dit à l'occasion des ulcères profonds de la cornée. Il y a, comme je l'ai remarqué, un certain point au delà duquel la cautérisation de la procidence de l'iris, d'abord extrêmement utile, devient assez dangereuse; au-delà duquel l'escarre, qui auparavant calmoit la douleur, la rend plus vive, et rappelle l'inflammation de la conjonctive presqu'avec la même force qu'au principe du mal. Cela arrive, autant qu'il m'a semblé, chaque fois que le chirurgien continue de cautériser, après que la petite tumeur de l'iris a été détruite jusqu'au niveau des lèvres extérieures de la plaie ou de l'ulcère de la cornée, et que le caustique tend à détruire la granulation déjà commencée. C'est pourquoi, dans le traitement de cette maladie, le chirurgien ne s'apercevra pas plutôt que la

portion d'iris saillante sur la cornée est suffisamment déprimée, et que l'application du nitrate d'argent, loin de calmer, ne fait qu'irriter le mal, qu'il se désistera entièrement de l'usage du caustique, et se contentera d'insinuer, toutes les deux heures, entre l'œil et les paupières le collyre vitriolique avec le mucilage de semences de pommes de coing, ou celui fait avec le sulfate de zinc et le blanc d'œuf; et, successivement matin et soir, il fera aussi usage de l'onguent ophthalmique de Janin, modifié avec double et triple dose de graisse. Si le stimulus produit par ces remèdes locaux ne trouble point l'œuvre de la nature, on voit constamment arriver que l'ulcère se resserre peu à peu, et que, dans le cours de deux semaines, il se couvre d'une cicatrice.

L'adhérence que la portion saillante de l'iris contracte, pendant le traitement, avec les lèvres internes de la plaie, ou de l'ulcère de la cornée, continue à rester la même après la confection de la cicatrice extérieure, et conséquemment pendant tout le reste de la vie du malade. C'est pourquoi la pupille, même après la plus heureuse guérison de la *procidence de l'iris*, s'observe un peu inclinée vers le lieu de la cicatrice de la cornée; sa figure est ovale. Néanmoins ce changement de lieu et de figure de la pupille ne diminue que peu ou point, chez le malade, la faculté

de voir distinctement les plus petits objets, et offense moins la vue que ne pourroit le conjecturer quiconque n'a point de pratique sur ces matières, pourvu que la cicatrice de la cornée ne soit point trop vaste, ni placée précisément dans le centre de cette membrane. Dans le premier cas, la faculté de voir en est d'autant moins empêchée, qu'avec le temps la pupille qui, sur le principe de la procidence, étoit étroite, oblongue et assez retirée vers la plaie ou l'ulcère, s'élargit peu à peu, forme un ovale moins comprimé [1]. Dès que la cicatrice est achevée, cette pupille tend, en quelque manière, à occuper le poste qu'elle avoit auparavant, vers le centre de l'iris. Ce fait a aussi été remarqué par Richter [2].

La méthode que je viens d'exposer ici pour le traitement de la procidence de l'iris, est celle que j'ai éprouvée comme la plus certaine et la plus utile que toutes les autres proposées jusqu'à ce jour, en y comprenant inclusivement celle d'em-

[1] Planche II, fig. VII.

[2] *Observ. chirurg. fascicul. I, p.* 80. Omni tamen plerumque hoc vitium periculo, vel damno caret, partim cùm rarò visui obsit, partim quia sponte plerumque pristinam suam figuram pupilla induit, citiùs quidem aliquando, interdum verò tardiùs : minor pupilla sensim latior fit oblonga, fit rotunda, deorsum tracta sensim ad pristinum locum ascendit, atque hæc omnia sponte plerumque fiunt.

porter d'un coup de ciseau la tumeur formée par l'iris au-dessus de la surface de la cornée.

Il est certain que rien ne contribueroit plus que la rescision à la promptitude de la cure de la procidence de l'iris, si le bon succès de cette opération répondoit, dans tous les cas, à ce que nous ont promis quelques chirurgiens. Mais la pratique m'a démontré que cette rescision n'est exécutable avec espérance de bon succès, que dans ce seul cas où l'iris a contracté une forte adhérence avec les lèvres internes de la plaie ou de l'ulcère de la cornée; et plus particulièrement dans cette *procidence de l'iris* ancienne dans laquelle la portion d'iris saillante au-delà de la cornée est devenue presqu'insensible avec le temps, dure, calleuse, et sa base étranglée entre les lèvres de la plaie ou de l'ulcère de la cornée, a non-seulement contracté adhérence avec elle, mais encore a pris la forme d'un petit pédicule [1].

Dans ces circonstances, on peut, sans le moindre danger, exciser cette ancienne procidence de l'iris, puisqu'après avoir enlevé d'un coup de ciseau, au niveau des bords extérieurs de l'ulcère de la cornée, cette portion saillante de l'iris qui a déjà contracté des adhérences internes avec les

[1] J'ai vu un cas dans lequel la petite tumeur de l'iris long-temps étranglée entre les bords d'un ulcère de la cornée, est enfin tombée d'elle-même.

bords ulcérés de la cornée, on ne court pas le risque de renouveler l'effusion de l'humeur aqueuse, ou de donner lieu à la sortie de quelqu'autre portion d'iris : et par la suite, une ou deux applications du nitrate d'argent fondu suffisent pour exciter la granulation de l'ulcère de la cornée, et la recouvrir d'une cicatrice. Mais il n'en est pas ainsi quand il s'agit d'une *procidence de l'iris, récente*, qui n'a encore contracté aucune adhérence avec les lèvres internes de la plaie ou de l'ulcère de la cornée. Ayant dans quatre sujets récemment affectés de procidence de l'iris, emporté avec des ciseaux à cuiller la portion de cette membrane saillante hors de la cornée, de la grosseur de la tête d'une mouche, et ayant, malgré tout, touché immédiatement, avec le nitrate d'argent fondu, le lieu de la rescision, et en même temps les lèvres de l'ulcère de la cornée, ce n'est pas sans regret que, le lendemain, j'ai trouvé une portion d'iris aussi grosse que la première : elle avoit passé à travers l'ulcère de la cornée; et chez ces quatre individus, la pupille, assez rétrécie, s'étoit davantage transportée proche l'ulcère. Ensuite, j'ai eu occasion de craindre, en m'obstinant à exciser encore une fois la petite tumeur, qu'elle ne reparût de nouveau, et toujours avec la sortie d'une plus grande portion de l'iris et tiraillement ulté-

rieur de la pupille. C'est pourquoi, d'après la première expérience, je me suis contenté de traiter la maladie avec le caustique, de la manière que j'ai exposée; et chez tous les quatre sujets dont je parle, le traitement a été heureux, si l'on excepte que leurs pupilles ayant été trop retirées vers le lieu de l'ulcère de la cornée, sont restées plus recouvertes qu'elles n'auroient dû l'être, par la cicatrice de cette même cornée.

Avant de finir ce chapitre, je saisis l'occasion favorable de rappeler l'attention des chirurgiens sur une espèce particulière de *procidence*, moins fréquente à la vérité que celle de l'iris, mais qui cependant se rencontre quelquefois dans la pratique. C'est, autant qu'il me paroît, fort mal à propos que les oculistes modernes lui ont donné le nom de *procidence de la tunique de l'humeur aqueuse* [1].

Cette maladie consiste dans une vésicule transparente, remplie d'eau, formée par une membrane très-subtile qui pointe hors de la plaie ou de l'ulcère de la cornée, comme le fait à peu près l'iris dans les mêmes circonstances. J'ai plusieurs fois vu cette vésicule transparente remplie d'eau, se prolonger hors de la cornée, peu après l'opération de la cataracte par extraction, et quelque-

[1] *Chute de la tunique de l'humeur aqueuse.* (*Voyez* Janin, Pellier, Guérin, Gleize, etc., etc.)

fois

fois encore à l'occasion d'ulcère de la cornée, principalement après la rescision de la *procidence de l'iris*.

Les oculistes sont, pour la plupart, d'avis que cette petite tumeur transparente est formée par cette membranule subtile, élastique, transparente, qui tapisse intérieurement la cornée, et qui a été décrite par Descemet et Demours. « Aussitôt, disent-ils, que l'incision ou la corrosion de la cornée, parvenues à découvrir cette membranule qui la tapisse intérieurement, et que cette pellicule ne peut plus soutenir l'impulsion des humeurs qui la pressent de derrière en devant, il faut qu'elle se prête insensiblement, s'allonge, et pointe enfin hors de la plaie ou de l'ulcère de la cornée, précisément sous la forme d'une vésicule transparente ». Mais on verra combien cette théorie s'éloigne du vrai, pour peu qu'on réfléchisse sur ce qui suit : 1.° la pellicule subtile, élastique, décrite par Descemet et Demours, ne peut, par aucun moyen de l'art, être séparée de la face interne de la cornée, que proche l'union de la sclérotique avec la cornée : et puisque, dans la pratique, il se rencontre des *procidences vésiculaires* transparentes sur tous les points de la cornée, et dans son centre même, où certainement cette pellicule n'est point séparable, ni distincte du tissu compacte de la cornée, il con-

viendra de dire au moins que la tunique de l'humeur aqueuse n'est pas toujours celle qui constitue la vésicule transparente dont on parle; 2.° c'est un fait connu que cette procidence vésiculaire transparente arrive plus fréquemment après l'extraction de la cataracte que dans toute occasion. Dans ce cas, comme la tunique de l'humeur aqueuse a certainement été incisée pour donner issue au cristallin, personne ne sera d'avis que la vésicule transparente qui pointe hors de la cornée après cette opération, doive se rapporter à la distension et à la sortie de la tunique de l'humeur aqueuse; 3.° si, dans les cas d'ulcère de la cornée, la vésicule transparente paroît quelquefois après la rescision de la *procidence de l'iris*, il est clair que, quand elle se seroit formée par la tunique de l'humeur aqueuse, elle devroit constamment paroître au-devant de la procidence de l'iris; 4.° si le chirurgien emporte d'un coup de ciseau la procidence de l'iris au niveau de la cornée, on observe que, pendant l'incision même, il sort un peu d'humeur limpide, sans pour cela que l'humeur aqueuse s'évacue de la chambre antérieure. Cet inconvénient seroit inévitable, si la procidence vésiculaire dont on parle étoit le produit de la pellicule subtile et élastique que l'on dit tapisser intérieurement la cornée. En outre, la petite tumeur transparente

s'efface sous le tranchant; mais souvent il arrive que, le jour suivant, on en trouve une autre dans le même endroit, et toute semblable à la première excisée. Alors, si cette petite tumeur transparente eût été formée par la tunique de l'humeur aqueuse prolongée au delà de la plaie ou de l'ulcère de la cornée, elle n'auroit pu se reproduire de nouveau, comme elle l'a fait au moins dans le même endroit de la cornée.

Guidé par ces considérations, j'ai vu clairement que la prétendue procidence de la tunique de l'humeur aqueuse n'est point telle qu'on la croit, mais, à proprement parler, n'est autre qu'une distension forcée du corps vitré qui, après l'extraction de la cataracte, et par suite d'une compression trop forte exercée sur le globe de l'œil pendant et après l'extraction de la cataracte, ou par affection spasmodique des muscles du globe de l'œil lui-même, s'est insinuée entre les lèvres de la plaie, et pointe au dehors en manière de vésicule transparente. C'est ce qui arrive également à la suite d'ulcères de la cornée, chaque fois que l'humeur aqueuse étant évacuée, une forte compression pousse une partie du corps vitré vers l'ulcère situé contre la pupille; ou quand, après la rescision de la procidence de l'iris, un prolongement du corps vitré est venu par une voie plus courte que celle de la pupille,

s'insinuer entre les bords de l'ulcère de la cornée. Enfin, on comprend pourquoi il se forme, dans ces deux cas, une vésicule transparente, même après l'excision de la tunique de l'humeur aqueuse, ou l'érosion de la cornée; et pourquoi cette vésicule transparente, encore excisée au niveau de la cornée, reparoît assez souvent dans le même endroit. C'est pourquoi ayant excisé une ou plusieurs cellules du corps vitré, qui forment la vésicule transparente, il existe encore d'autres cellules de ce même corps vitré, remplies d'humeur limpide, qui reparoissent entre les lèvres de la plaie ou de l'ulcère de la cornée, à la place occupée par les premières.

Le traitement de cette espèce de *procidence* consiste à enlever, avec l'instrument tranchant, cette vésicule transparente qui pointe hors de la plaie ou de l'ulcère; et immédiatement après la section de cette même vésicule, à mettre en contact parfait les lèvres de la plaie de la cornée, afin qu'elles s'unissent ensemble le plus exactement possible. Puis, en cas d'ulcère de la cornée, aussitôt après avoir enlevé la vésicule, on doit le toucher avec le nitrate d'argent, de manière que l'escarre qui en résulte résiste à une nouvelle procidence du corps vitré, et dispose en même temps l'ulcère de la cornée à la granulation et à la cicatrice.

Dans cette espèce de *procidence*, comme ce

qui sort de la cornée n'est qu'une membranule subtile remplie d'eau et tout-à-fait insensible, sa séparation des parties contenues dans l'œil n'est que de très-peu d'importance, tandis qu'au contraire sa présence apporte tous les désavantages d'un corps étranger quelconque qui s'opposeroit à l'union d'une plaie, ou à la granulation et à la cicatrice d'un ulcère. Enfin, la section de cette procidence vésiculaire est parfaitement bien indiquée, et la pratique en confirme le bon succès : sans doute parce qu'on enlève promptement cette petite tumeur transparente dont on parle, d'un coup de ciseaux courbes à cuiller. Mais si, dans quelque circonstance particulière, cette petite tumeur transparente ne fait pas assez de saillie sur la cornée, on parvient au même but en la piquant avec la pointe d'une lancette ou avec l'aiguille à cataracte : car, après avoir fait écouler l'humeur limpide contenue, la membrane dont elle est formée se retire en dedans, et au-delà des lèvres de la plaie ou de l'ulcère de la cornée ; ne s'oppose plus au rapprochement de la première et à la cautérisation de la seconde.

S'il arrive ensuite que, le lendemain de cette rescision ou de cette piqûre, la tumeur transparente se forme de nouveau, dans le même endroit qu'auparavant, il convient de réitérer la rescision ou la piqûre, et de prendre des mesures

ultérieures pour que la plaie de la cornée reste en contact, ou, si c'est un ulcère, pour que l'escarre se fasse plus profondément adhérente dans le fond, sur les côtés de ce même ulcère, et oppose à la sortie de l'humeur vitrée un obstacle plus fort qu'auparavant. Enfin, dans de semblables circonstances, le chirurgien aura tous les soins possibles d'éloigner les causes qui peuvent pousser le corps vitré vers la plaie ou l'ulcère de la cornée; surtout une trop forte compression sur les paupières, le spasme des muscles de l'œil, la toux, l'éternuement, les efforts pour aller à la selle et autres causes semblables, en retardant en même temps les progrès de l'inflammation.

Sur le traitement de cette espèce de procidence vésiculaire transparente, il faut lire les deux observations de Pellier, auxquelles je pourrois en ajouter plusieurs autres semblables, que j'ai faites sur cette même maladie, dans le cas d'ulcère de la cornée pénétrant dans la chambre antérieure de l'humeur aqueuse : le succès en a été aussi heureux que dans les deux cas décrits par l'oculiste français.

Au reste, la *membrane choroïde* n'est point exempte de procidence. J'ai vu et traité cet accident dans la personne de M. Bressanini, pharmacien de Bescapé. A la suite d'une ophthalmie grave interne et externe, traitée dans le principe avec

les répercussifs, il se forma un petit abcès entre la sclérotique et la choroïde, à la distance de deux lignes de l'union de la cornée avec la sclérotique, dans l'hémisphère inférieur du globe de l'œil. Ce petit abcès creva, et laissa sortir un peu de lymphe dense et tenace; ensuite il se présenta au dehors de ce petit ulcère de la sclérotique un corpuscule noirâtre formé par la choroïde. Le traitement consista à toucher plusieurs fois avec le nitrate d'argent cette portion saillante de la choroïde, afin de la consumer et de la mettre au niveau du fond de l'ulcère de la cornée; après quoi, l'ulcère se cicatrisa. Cet œil resta néanmoins assez affoibli, et la pupille se resserra au point de se fermer presque entièrement.

### XLVII^e OBSERVATION.

Angiola-Maria Porta, paysanne robuste, âgée de trente ans, après avoir été prise d'un arthritis vague, fut attaquée d'une ophthalmie grave aiguë à l'œil droit : il s'ensuivit un hypopion, puis un ulcère de la cornée avec procidence de l'iris, de la grosseur d'une tête de mouche, accompagnée de douleurs très-vives dans l'œil et de larmoiement brûlant.

La malade fut transportée dans cet hôpital le 25 mai 1795 : je cautérisai aussitôt la tumeur avec

le nitrate d'argent, et, peu de minutes après, cette femme fut notablement soulagée de ses douleurs; et comme l'escarre n'adhéroit pas plus que vingt-quatre heures sur la tumeur, je continuai tous les jours l'application du nitrate d'argent jusqu'au 8 juin, jusqu'à ce que la portion sortie de l'iris fût consumée au-delà des lèvres externes du petit ulcère de la cornée. Je fis ensuite usage de l'onguent ophthalmique de Janin pendant l'espace de quinze jours, et dans cet intervalle l'ulcère se cicatrisa parfaitement.

## XLVIII^e OBSERVATION.

Joseph Borghi, de Pavie, enfant de neuf ans, fut apporté dans cette école-pratique, le 22 janvier 1796, pour être traité d'une procidence de l'iris, de la grosseur d'une petite lentille. Elle s'étoit formée à travers un ulcère situé dans la partie latérale externe de la cornée de l'œil droit: cette affection étoit accompagnée d'ophthalmie chronique, de gonflement œdémateux des paupières du même côté, et d'une excoriation des tarses. Tels étoient tous les maux auxquels ce pauvre enfant avoit été long-temps abandonné par l'extrême insouciance de ses parens. Il ne pouvoit regarder la lumière avec l'œil droit; mais cependant en touchant avec le bout d'une sonde

la petite tumeur faite par l'iris, il ne donnoit aucun signe de douleur, parce que la portion d'iris sortie étoit devenue en quelque manière calleuse.

Pendant une semaine, je touchai tous les jours cette petite tumeur avec le nitrate d'argent; car l'escarre que j'y formois n'adhéroit pas plus de vingt-quatre heures. Dans cet espace de temps, la procidence de l'iris fut détruite jusqu'au fond de l'ulcère de la cornée. Pendant ce temps, eu égard au gonflement et à l'afflux humoral des paupières, je fis pratiquer à cet enfant un séton à la nuque, et je le purgeai plusieurs fois avec la teinture de rhubarbe. Après avoir détruit la portion saillante de l'iris, autant pour accélérer la cicatrice de l'ulcère de la cornée, que pour remédier aux excoriations des tarses, j'employai localement, matin et soir, l'onguent ophthalmique de Janin, et pendant le jour le collyre vitriolique avec le mucilage. Dans vingt-huit jours, cet enfant a été parfaitement guéri, à l'exception de la forme ovale que conservoit la pupille : autrement il distinguoit de l'œil droit les objets les plus fins.

## XLIX^e OBSERVATION.

Catherine Cartosi, habitante de Valeggio, âgée de vingt et un ans, femme foible, maigre, s'effor-

çoit, le 20 mars 1797, de mettre en pièces un moreeau de bois qu'elle ployoit eontre son genou. Un éclat lui frappa l'œil gauehe, fendit perpendiculairement la cornée à la partie latérale externe : l'iris située derrière passa par cette fente, et parut à l'extérieur sous la forme d'une ligne noirâtre, saillante sur la cornée dans une direction de haut en bas. L'œil s'enflamma grandement, et ce ne fut que le huitième jour après l'aceident que eette malade se fit transporter dans cet hôpital après avoir été saignée.

Comme les douleurs eontinuoient d'être vives dans l'œil, je fis appliquer un eataplasme de pain et de lait : le ealme en fut l'effet. Je touehai ensuite avee le nitrate d'argent eette ligne saillante de l'iris : l'escarre se détacha peu d'heures après; d'où la réeidive des douleurs de l'œil aussi vives qu'auparavant, et qui m'engagèrent à prescrire à la malade une potion avec l'opium à prendre le soir. Je eautérisai de nouveau avec le nitrate d'argent pendant trois jours de suite, et eela fut suffisant pour détruire eette ligne noirâtre faite par l'iris saillante sur la eornée. Je fis ensuite usage, matin et soir, de l'onguent ophthalmique de Janin, adouci avec une double dose de graisse de pore. Moyennant l'action de ee remède, l'uleère de la cornée se resserroit et se eieatrisoit dans la direction de la fente, qui étoit de haut en bas.

Cependant l'extrémité inférieure de cette fente restoit stationnaire, parce que la portioncule d'iris correspondante à ce point n'étoit pas détruite assez profondément jusqu'au-dessous des lèvres externes de l'ulcère de la cornée : c'est pourquoi je touchai deux autres fois ce point avec le nitrate d'argent, dans l'espace de trois jours; et puis, avec la seule application de l'onguent ophthalmique, ce trait de la fente de la cornée se cicatrisa complétement. Il resta sur la cornée une tache perpendiculaire produite par la cicatrice; et comme celle-ci se trouvoit à l'un des côtés de la pupille qui s'en étoit rapprochée, il restoit une ouverture suffisante pour le passage de la lumière, et rien ne s'opposa à ce que la malade recouvrât la vue de cet œil.

## L^e OBSERVATION.

Pendant le mois d'aout 1795, M. Mauro R***, de Pavie, âgé de quarante ans, homme maigre, reçut par mégarde un coup de fouet dans l'angle externe de l'œil gauche, précisément dans les confins de la cornée avec la sclérotique. La force de la contusion occasionna une petite tumeur dans l'endroit indiqué, avec inflammation de tout l'œil. Cette petite tumeur ne tarda pas à s'ouvrir et laissa sortir une portion d'humeur

aqueuse, et après une parcelle de l'iris de la grosseur de deux grains de millet réunis. Le relâchement de la conjonctive dans ses environs, le gorgement de ses vaisseaux sanguins faisoient dans l'angle externe de l'œil une élevation qui, figurant une valvule, couvroit une partie de la procidence de l'iris. Il étoit singulier de remarquer dans cet œil, que la pupille, quoique défigurée, oblongue, comme dans tous les cas semblables à celui-ci, paroissoit plus dilatée que celle de l'œil sain.

Il y avoit déjà deux semaines que la procidence de l'iris existoit, quand le malade me demanda conseil. Il ne se plaignoit plus de grande douleur dans l'œil; il étoit même sorti plusieurs fois de sa maison, malgré ce mal, pour s'occuper de ses affaires.

J'ordonnai que la portion saillante de l'iris fût touchée avec le nitrate d'argent, ce que l'on fit tant qu'il resta d'iris saillante; et le petit ulcère finit par indiquer un commencement de resserrement vers la cicatrice, qui a été obtenue en dix-huit jours. Le collyre vitriolique, employé pendant deux semaines encore, compléta la guérison en cicatrisant parfaitement l'ulcère de la cornée, et en rendant aux vaisseaux de la conjonctive leur première vigueur. Selon l'ordinaire, la pupille resta ovale; mais, par une singularité qu'il ne m'est

plus arrivé d'observer, cette pupille resta, comme dans le principe de la maladie, plus dilatée que celle de l'œil sain : aussi le sujet dont on parle, guéri de la procidence de l'iris, voyoit mieux dans l'obscurité avec l'œil gauche qu'avec le droit.

### LI^e OBSERVATION.

Un postillon, âgé de vingt ans, tourmenté depuis son enfance de tumeurs scrofuleuses au cou et d'ophthalmie, fut pris d'une inflammation si grave à l'œil droit, qu'il en résulta abcès, ulcère de la cornée, et successivement procidence de l'iris, de la grosseur d'une petite lentille. Je le vis le cinquième jour de la procidence de l'iris; il souffroit assez au plus léger mouvement qu'il faisoit avec les paupières. J'en entrepris le traitement dans l'école-pratique, le 11 janvier 1792, en touchant la tumeur formée par l'iris, avec le nitrate d'argent, et en cherchant à la couvrir en dessus et en dedans d'une escarre profonde.

A la chute de cette escarre, je réitérai l'application du nitrate d'argent cinq fois dans le cours de neuf jours, ayant soin de laver chaque fois l'œil avec le lait tiède. A cette époque, l'excédent de l'iris qui pointoit hors de l'ulcère de

la cornée, fut consumé et réduit au niveau des lèvres externes de l'ulcère même. Je n'employai plus alors d'autre topique que le collyre vitriolique, à injecter toutes les deux heures dans l'œil affecté; ce qui rendit la cicatrice parfaite le 30 du même mois. La pupille parut de forme ovale; mais ce n'étoit point un obstacle à la vision.

### LII^e OBSERVATION.

Joseph Gagi, de Pavie, homme robuste, aimant beaucoup le vin, réduit presqu'à une cécité totale après quarante jours d'une ophthalmie rebelle sur les deux yeux, avec procidence de l'iris, se fit transporter dans cette école de chirurgie-pratique, le 6 novembre 1795.

Il y avoit sur la cornée de l'œil droit deux procidences de l'iris très-distinctes, de la grosseur d'un grain de millet, situées dans l'hémisphère inférieur de la cornée; et, pour comble d'infortune, la cornée de l'œil gauche étoit offusqué par un *nuage* épais. Sur l'hémisphère supérieur de la cornée de l'œil droit, il y avoit aussi une procidence de l'iris grosse comme la tête d'une mouche; du reste, la cornée de cet œil conservoit sa transparence naturelle. Le malade accusoit une douleur vive, mais non aiguë dans les deux yeux.

Les 6, 7, 9 novembre, je touchai avec le nitrate d'argent les procidences droite et gauche de l'iris, en y formant une escarre profonde. Le malade ne se plaignit pas beaucoup de l'action du caustique. Le 10, l'escarre du côté droit tomba; la procidence de l'iris se trouva assez abaissée. Le 18, après trois autres applications du nitrate d'argent, les deux procidences de l'iris de l'œil gauche furent aplanies jusqu'au fond des petits ulcères de la cornée. Dans cet état de choses, voulant un peu ranimer les bords de ses petits ulcères de la cornée, au moyen d'une autre application du nitrate d'argent, le malade ne put la supporter sans faire des torsions extraordinaires et sans accuser la douleur la plus vive. Pour apporter un peu de calme il fallut laver fréquemment les yeux avec le lait tiède, et les recouvrir, le soir, d'un cataplasme de pain et de lait. Cet événement indiqua assez qu'il falloit cesser l'usage du caustique. A la chute de cette dernière escarre que j'avois faite, je me bornai par conséquent à introduire seulement entre les paupières du malade le collyre vitriolique toutes les deux heures.

Le 13 décembre, le malade parfaitement guéri des procidences de l'iris et des petits ulcères de la cornée, passa dans la salle des convalescens. Il y fit usage matin et soir de l'onguent ophthal-

mique de Janin, afin de dissiper, s'il étoit possible, le *nuage* épais de la cornée de l'œil gauche; mais ce ne fut pas avec le succès qu'on espéroit. L'œil gauche, bien que libre des deux procidences de l'iris, ne put être d'aucune utilité pour la vue; et le droit a été conservé.

## CHAPITRE XV.

### *De la Cataracte.*

Il est deux manières de traiter la cataracte. La première consiste à éloigner, au moyen d'une aiguille, le cristallin opaque, de l'axe visuel de l'œil, et la seconde à extraire ce même corps à l'aide d'une section demi-circulaire, faite au bas de la cornée.

On a longuement disputé pour savoir laquelle des deux méthodes méritoit la préférence; et, dans la chaleur de la discussion, on a exagéré de part et d'autre les avantages de l'une et les inconvéniens de l'autre. Enfin, l'observation impartiale, l'expérience, qui décident de tout, semblent avoir prononcé en faveur de l'ancienne méthode de traiter la cataracte, c'est-à-dire, en faveur de la *dépression*, qui est d'une exécution plus facile que l'*extraction*, parce que, par la *dépression* comme par l'*extraction*, on peut remédier à toute espèce de cataracte cristalline, membraneuse, solide ou fluide; parce que la *dépression* est suivie de symptômes consécutifs moins graves, moins dangereux que ceux qui surviennent assez souvent après l'*extraction*;

enfin, parce qu'en raison de cet incident, si la *dépression* quelquefois ne réussit pas, on peut, sans courir aucun risque, répéter deux ou trois fois la même opération sur le même œil; ce qui n'a point lieu, toutes les fois que l'extraction n'a pas eu le succès desiré.

Il y a déjà du temps que, frappé de cette vérité de fait, j'ai abandonné la méthode de l'*extraction* pour ne plus pratiquer uniquement que celle par *dépression;* j'ai même des motifs puissans et constans d'être content de la résolution que j'ai prise. Ensuite, les occasions fréquentes que j'ai eues, et que j'ai encore aujourd'hui d'exécuter l'abaissement de la cataracte, m'ont suggéré l'idée favorable de faire quelque changement utile relativement aux moyens précédemment usités pour l'exécution de cette opération. Je les exposerai fort au long dans ce chapitre.

Il est facile de déterminer si une cataracte est opérable avec espérance de bon succès ou non. On peut espérer réussir toutes les fois que la cataracte est simple ou sans autre vice du globe de l'œil; chez un sujet bien portant, non décrépit et dans lequel l'opacité du cristallin s'est formée peu à peu, sans en avoir eu pour origine une cause externe, une ophthalmie habituelle, et particulièrement *interne;* chez un sujet qui n'a pas éprouvé de fréquens maux de tête, du globe

de l'œil et du sourcil, dont la pupille, nonobstant la cataracte, demeure libre dans les différens degrés de lumière, conserve la promptitude dans ses mouvemens, et sa figure circulaire. Enfin on doit espérer réussir, quand, malgré l'opacité du cristallin, le malade conserve encore la faculté non-seulement de distinguer la lumière des ténèbres, mais encore de reconnoître les couleurs vives et les principaux contours des corps qu'on lui présente, la pupille se dilatant d'ailleurs d'elle-même, comme il a coutume d'arriver dans une lumière modérée.

Il n'est pas également facile de prononcer sur l'autre partie du diagnostic de cette maladie, sur la dureté ou la mollesse de la cataracte, sur sa consistance caséeuse ou liquide, et si à l'opacité du cristallin se joint encore l'obscurcissement de la capsule membraneuse qui le contient. Tout ce qu'on a écrit et enseigné sur cette matière n'a pas encore ce degré de certitude qui peut servir de guide dans la pratique; et l'oculiste le plus exercé de nos jours n'est pas à portée de savoir avec sûreté quelle est la nature, la consistance de la cataracte qu'il se propose d'opérer; si la capsule est encore transparente ou non, et si la lentille est manifestement opaque : car il est un fait très-certain que la capsule conserve quelquefois sa transparence, bien que le

cristallin soit cataracté. Quoi qu'il en soit, le défaut de notions certaines sur ce point n'influe pas beaucoup sur l'heureux succès de cette opération, puisque, dans tous les cas, le chirurgien doit être prompt et disposé à employer le manuel qui convient à chaque espèce de cataracte qui se présente dans l'action même de l'opération, qu'elle soit, ou non, dure, molle et accompagnée de l'opacité de la capsule qui l'enveloppe. Il est certain que la cataracte cristalline *consistante* permet plus facilement que toute autre de celles dont j'ai parlé, d'être transportée avec l'aiguille hors de l'axe visuel, et qu'elle ne reprend plus sa place première, si, en l'éloignant de la pupille, le chirurgien a la précaution de l'enfoncer dans l'humeur vitrée. Néanmoins aussi, les cataractes *molle*, la *laiteuse*, la *membraneuse* peuvent, lorsqu'elles se rencontrent telles pendant l'opération, être éloignées de la pupille, épanchées, divisées à l'aide de la même aiguille, et sans qu'il soit besoin d'introduire dans l'œil aucun autre instrument.

Pour ce qui concerne la cataracte dure, *consistante*, on doit avertir que le mot *dépression*, employé dans les écoles de chirurgie pour indiquer la méthode du traitement qui se pratique pour elle, met facilement dans l'esprit des jeunes élèves la fausse idée que cette opération consiste

seulement à presser avec l'aiguille, de haut en bas, le cristallin opaque, afin qu'il descende sous la pupille. S'il en étoit ainsi, comme il n'y a pas entre le corps ciliaire et l'iris un espace suffisant pour y fixer sûrement le cristallin, il en devroit résulter constamment qu'aussitôt après l'opération la cataracte remonteroit en tout ou en partie contre la pupille. Mais, dans ce cas, le mot *dépression* a une toute autre signification plus étendue que celle qu'on lui donne communément. Il renferme et indique deux mouvemens que le chirurgien fait avec l'aiguille : l'un est l'abaissement du cristallin opaque, et l'autre est son enfoncement d'avant en arrière dans le corps vitré et hors de l'axe visuel. C'est l'unique précaution par laquelle on prévienne la réascension de la lentille opaque : c'est dans ce sens, et non autrement, que l'on doit interpréter et entendre le mot *dépression* de la cataracte. Ambroise Paré [1] nous rappelle sur ce point une circonstance dont aucun écrivain n'a fait mention avant et depuis lui. Après la cataracte abaissée

[1] Livre II, chap. XXII : « Et étant ainsi abaissée, la lui fait laisser; la tenant sujette de l'aiguille par l'espace de dire un *Pater noster*, ou environ, de peur qu'elle ne remonte, et pendant, faire mouvoir vers le ciel l'œil au malade. »

et avant de retirer l'aiguille, le chirurgien ordonne au malade de tourner l'œil en haut: car, à l'aide de ce moyen, dit-il, le cristallin, déprimé, et sur lequel l'instrument appuie encore, est contraint de s'enfoncer dans l'humeur vitrée d'avant en arrière; circonstance très-importante pour que le cristallin ne remonte pas, et qui mérite d'être attentivement observée par les commençans.

Outre la précaution d'enfoncer dans le corps vitré la cataracte consistante pour qui veut déprimer, il en est une autre non moins importante pour l'heureux succès de cette opération. Elle consiste en ce que, dans l'acte de la dépression du cristallin, la convexité antérieure de la capsule de cette lentille se déchire de manière qu'opaque ou non elle ne puisse, par la suite, porter obstacle à la vision. En effet, il arrive souvent que ceux qui ne sont pas assez instruits, ni assez exercés dant cette partie de la chirurgie, après avoir fait pénétrer l'aiguille entre la convexité antérieure de la capsule restée encore transparente et la cataracte, éloignent le cristallin de l'axe visuel, et laissent en position la partie antérieure de la capsule transparente qui, peu de jours après l'opération, étant devenue opaque, présente au-delà de la pupille un voile épais, blanchâtre,

qui prive en tout ou en partie le malade de la faculté de voir; et c'est à ce voile que l'on a donné fort à propos le nom de *cataracte membraneuse secondaire.*

Il faut le dire ouvertement et avec franchise: ce qui le plus souvent s'oppose au succès heureux et complet de l'opération de la cataracte, quelle que soit la méthode préférée, n'est jamais le cristallin, quelque dense qu'il soit, mais bien sa capsule, et plus particulièrement la convexité antérieure de cette même membrane. Il seroit à désirer que l'art parvînt à posséder quelque moyen facile et efficace, pour que le chirurgien pût, dans toutes les manières d'opérer la cataracte, séparer exactement et avec le cristallin opaque, la capsule entière de la *zone ciliaire* à laquelle elle est attachée, comme on l'obtient quelquefois par une combinaison heureuse et imprévue de circonstances [1]. Mais c'est assez rare; puisque le plus souvent la *zone ciliaire* lie et unit si étroitement la capsule du cristallin avec le corps vitré tout autour de l'anneau de Petit, que même en anatomisant l'œil, il n'est pas possible de sé-

[1] Richter ( Obs. chirurg. fasc. II, p. 96 ) : *Quater inscius, saltem inopinatus extraxi lentem capsulâ suâ obvolutam.* Vid. Janin, Pellier, Gleize, les Actes d'Edimbourg, vol. V.

parer la capsule cristalline du corps vitré, sans la déchirer. C'est pourquoi, eu égard à l'extrême difficulté d'obtenir une séparation complète de la bourselte membraneuse du cristallin d'avec ses attaches, il ne reste au chirurgien, dans la plupart des cas, d'autre meilleur parti à prendre que celui-ci. Dans l'instant même qu'il éloigne le cristallin de l'axe visuel, il déchire la convexité antérieure de la capsule dans tout le contour qui correspond à la plus grande dilatation de la pupille; puisque, quant au reste de la convexité antérieure de la capsule déchirée, qui demeure adhérent à la *zone ciliaire* au delà du plus grand disque de la pupille dilatée, ce peu de capsule, quoique opaque ou devenu tel après l'opération, ne peut jamais être par la suite d'aucun obstacle à la vision, même dans la lumière la plus foible.

Que l'on n'objecte pas que, malgré tout ce qu'on a obtenu, il reste encore en position la convexité postérieure de la capsule du cristallin, dont l'opacité peut porter obstacle à la vision, aussi bien que sa convexité antérieure, lorsque elle n'a pas été suffisamment déchirée proche la pupille : car, sans observer qu'en déprimant et en portant avec force en arrière la lentille cataractée, en la plongeant profondément dans le corps vitré, la convexité postérieure de cette capsule ne

peut au moins rester sans être déchirée pour donner passage au cristallin : la pratique nous enseigne qu'assez rarement la convexité postérieure de la capsule du cristallin, même devenue nébuleuse, obscurcie, parvient à un degré de densité tel, que la vue en souffre notablement. Ce fait est, pour ainsi dire, prouvé par la pratique journalière d'extraire la cataracte ; opération dans laquelle le chirurgien ne s'occupe, après la section de la cornée, que de fendre la convexité antérieure de la capsule, afin d'en faire sortir le cristallin, sans songer à la convexité postérieure de ce même sac membraneux qu'il laisse dans sa position, sans que pour cela, ou bien rarement, il en résulte obscurcissement notable pour la vision. L'anatomie nous apprend aussi qu'il existe des différences essentielles sous beaucoup de rapports entre les convexités antérieure et postérieure de la capsule du cristallin. Une des principales est que l'antérieure est, dans l'état naturel, trois ou quatre fois plus grosse et plus consistante que la postérieure. La seconde différence, également remarquable, est celle-ci : que l'hémisphère subtil et postérieur de la capsule est fourni d'un système de vaisseaux sanguins propres, tout-à-fait distinct de celui qui est transmis à sa convexité antérieure, puisque le premier est formé par l'extrémité de l'artère *centrale*, qui, comme d'un centre commun, jette des

rameaux à la circonférence, tandis que l'hémisphère antérieur, déjà, comme on l'a dit, plus compacte que l'autre, reçoit ses vaisseaux sanguins de ceux du corps vitré, qui, passé la *zone ciliaire*, se courbent sans ordre, et se ramifient sur la face antérieure de la capsule. Je ne prétends cependant pas inférer de tout cela que la convexité postérieure de la capsule du cristallin ne perde jamais sa pellucidité naturelle, mais seulement établir, d'après l'observation et l'expérience, que, même lorsqu'elle s'offusque, elle est bien rarement la cause d'une cécité parfaite. J'aime à le répéter, le plus grand obstacle à l'heureux succès de l'opération de la cataracte par les deux méthodes, et quoiqu'en disent les extracteurs, est le plus souvent apporté par la convexité antérieure de la capsule cristalline, plus dense que dans son état naturel, ou trop pulpeuse et excessivement molle.

Un fait non moins important à savoir que les précédens, mais qui plus particulièrement regarde l'opération de la cataracte par *dépression*, est que le cristallin cataracté, ôté de l'axe visuel et enfoncé dans le corps vitré, pourvu qu'il soit privé de son enveloppe membraneuse, diminue de volume, par la suite, de la circonférence vers son centre, et qu'il finit par disparoître totalement. Ce phénomène est certain, prouvé par une

série d'observations nombreuses faites par des hommes habiles et impartiaux. Je peux leur en ajouter trois autres semblables qui me sont propres. La première me fut fournie par un habitant de Pavie, âgé de soixante ans : il mourut précisément un an après avoir été opéré de la cataracte par *dépression* à l'œil droit. Une dame de quarante ans, morte trois ans après l'abaissement d'un cristallin, m'a fait recueillir la seconde; et la troisième est due à un homme de cinquante-sept ans, qui mourut trois ans et demi environ après avoir subi la même opération. Dans le premier de ces trois sujets, j'ai trouvé le cristallin profondément enfoncé dans l'humeur vitrée, et réduit presqu'à un tiers de sa grandeur naturelle; et dans les deux autres, de tout le cristallin, profondément situé dans le corps vitré au-dessous de l'arc visuel, il n'en restoit, à proprement parler, que le noyau, un peu plus gros que la tête d'une épingle ordinaire.

Le cristallin déprimé disparoît également, mais encore dans un temps plus court, dans peu de semaines, lorsqu'il est dégénéré en une substance pultacée, caséeuse ou laiteuse. Dès qu'il est divisé, diminué et dissous dans l'humeur aqueuse, il est enfin absorbé avec celle qui se renouvelle incessamment. Cette circonstance, relative à la dissolution et à l'absorption du cristallin dépri-

mé, ne peut être mise en doute [1]; elle nous donne un fort argument pour assurer avec franchise, contre ceux qui parlent avec désavantage de l'opération par dépression, qu'il n'y a point de cataracte qui ne puisse être guérie par cette méthode.

Cette dissolution et cette absorption ont lieu non-seulement pour la lentille cristalline, mais encore pour les lambeaux membraneux de la capsule propre, lorsque, détachés de toutes les parties voisines, divisés par petits fragmens à l'aide de l'aiguille, ils sont suspendus librement et flottent en manière de flocons dans l'humeur aqueuse, ou sont précipités dans le fond des deux chambres de cette même humeur. On observe constamment dans ce cas que ces lambeaux membraneux, déposés derrière la cornée, prennent d'abord la couleur d'un blanc laiteux, puis deviennent jaunâtres, forment une pâte et se fondent dans l'hu-

[1] De tout ce qu'ont dit plusieurs chirurgiens sur ce point de pratique, il faut surtout faire attention à ce passage de Barbette :

*Licèt cataracta non satis intra pupillæ regionem sit depressa, dummodo in particulas sit divisa, perfecta visio inter sex aut octo septimanas sœpissimè redit, licèt tota operatio absquè ullo fructu peracta videatur; quod aliquoties experientiâ edoctus, loquor.*

(Chirurgia Barbettiana, cap. XVI, part. primâ.)

meur aqueuse; enfin, que leur quantité diminue et qu'ils disparoissent totalement en laissant la cornée et tout l'œil dans un état de pellucidité la plus parfaite. Chacun peut suivre pas à pas ce procédé curatif, chaque fois qu'il se rencontre dans un sujet chez lequel des flocons membraneux ont été par accident, ou à dessein, détachés de la capsule du cristallin au delà de la pupille, et déposés dans la chambre antérieure de l'humeur aqueuse, entre l'iris et la concavité de la cornée. J'ai plusieurs fois rencontré l'occasion de répéter cette observation. En effet, dans beaucoup de cas de cataractes membraneuses, j'ai, comme je le dirai plus bas, poussé de ces flocons membraneux par la pupille dans la chambre antérieure de l'humeur aqueuse, et en quantité assez grande pour remplir cette chambre jusqu'au niveau du bord inférieur de la pupille, et pour y former l'apparence d'un *hypopion*. J'ai remarqué que cet amas artificiel de flocons et de parcelles de la capsule confinés entre l'iris et la concavité de la cornée, n'a dans cette occasion jamais produit aucune incommodité au malade, ni douleur, ni inflammation; et en outre qu'il s'est constamment fondu, délayé par la voie de l'absorption dans l'espace d'un mois ou un peu plus, et d'autres fois plus tôt. Sur ce point, il est à observer que l'absorption se fait plus promptement

dans la chambre antérieure que dans la postérieure, soit que cette différence dépende de la plus grande quantité d'humeur aqueuse dans laquelle les particules membrancuses se dissolvent, ou de la plus grande quantité de vaisseaux absorbans qui reprennent l'humeur aqueuse de la chambre antérieure, de préférence à celle de la postérieure. S'il est vrai, comme on n'en peut plus douter, que la cataracte membraneuse ou celle faite par l'opacité de la capsule du cristallin, est restée contre la pupille après l'éloignement du cristallin; qu'elle est brisée alors avec l'aiguille en plusieurs parties; que celles-ci, poussées à travers la pupille dans la chambre antérieure de l'humeur aqueuse, peuvent, par les forces de la nature, être fondues et délayées de la même manière que le cristallin déprimé se fond et reste enfin absorbé : c'est, à mon avis, une preuve évidente que la cataracte membraneuse peut encore être traitée avec l'aiguille, contre l'assertion de ceux qui soutiennent que cette espèce de cataracte ne peut être enlevée que par le moyen de l'extraction.

L'appareil des instrumens nécessaires pour exécuter l'opération de la cataracte par dépression consiste dans une aiguille propre pour cet objet, et dans un élévateur de la paupière supérieure, que l'on emploie surtout dans les cas de petitesse

de l'œil à opérer, d'un trop grand enfoncement de cet organe, et chez un malade peu tranquille. L'élévateur de Pellier [1] mérite la préférence sur tout autre, parce qu'il sert à élever et à fixer la paupière contre l'arc supérieur de l'orbite, sans ne comprimer que peu ou point le globe de l'œil.

Pour ce qui regarde l'aiguille la plus propre pour la *dépression* de la cataracte, je tiens de l'expérience que, de toutes celles proposées jusqu'ici, il faut préférer généralement celle qui joint à la plus grande subtilité toute la résistance nécessaire pour traverser les membranes de l'œil sans se plier. Depuis que je me sers d'une aiguille assez subtile, je n'ai jamais eu à combattre de symptômes consécutifs de quelque importance après l'opération par dépression, ni jamais de suppuration des membranes de l'œil dans le lieu de la piqûre. En effet, si les symptômes consécutifs sont, comme ils semblent devoir l'être, en raison de la lésion, de la solution de continuité qui se fait dans les parties du globe de l'œil, et dans celles surtout qui sont douées d'une sensibilité exquise, il est certain que toutefois que l'aiguille sera des plus subtiles, et que, pénétrée dans l'œil, elle sera uniquement portée sur la capsule du cristallin, sur la lentille cataractée et sur l'humeur vitrée, qui sont autant de parties in-

[1] Planche III, fig. I.

sensibles, l'opération sera toujours très-peu douloureuse, et les conséquences de la piqûre seront constamment, dans le plus grand nombre de cas, foiblement ou nullement importantes.

Quant à la forme de l'aiguille, j'ai eu à remarquer que celle à pointe droite, communément employée dans cette opération, n'est pas des mieux calculée pour briser, comme il convient, la convexité antérieure de la capsule du cristallin, et pour transporter en même temps avec facilité et avec promptitude la lentille cataractée hors de l'axe visuel, afin de l'enfoncer profondément dans le corps vitré. En effet, dans quelque point que l'on perfore le globe de l'œil au delà du siége du corps ciliaire, c'est-à-dire, à une ligne de l'union de la cornée avec la sclérotique, à deux ou deux et demie selon quelques-uns, la pointe de l'aiguille droite que l'on fait avancer sur la convexité antérieure de la capsule, va directement contre l'iris; et, parvenue là, elle n'appuie que sur un point de la périphérie de la capsule et de la lentille, en manière de tangente. Dans le mouvement que le chirurgien donne à l'aiguille d'avant en arrrière pour l'appuyer fermement sur le centre de la convexité antérieure de la capsule et de la lentille cataractée, la pression qu'il fait sur ces parties n'est proprement exercée que par la tige de l'aiguille.

La

La pointe de cet instrument ne parvient point à s'engager, ni à pénétrer dans la convexité antérieure de la capsule, et en même temps dans le cristallin : pour cela il faut qu'à l'aide de la tige de l'aiguille, ces parties soient éloignées de la pupille vers le fond de l'œil, afin que la pointe se dirige d'avant en arrière, eu égard à son introduction première dans les tuniques de l'œil. Mais puisque, comme je le disois, dans l'éloignement de la capsule et de la lentille de la pupille, la pression n'est point exercée par la pointe, mais par la tige de l'aiguille, il en résulte le plus souvent que, dans ce mouvement, la convexité antérieure de la capsule, pour peu qu'elle résiste, ne se déchire pas : la lentille cataractée comprise est exposée à rouler autour de cette même tige de l'aiguille; aussi, le plus ordinairement, fait-elle différens tours au-dessous et au-dessus de la pupille, sans pouvoir être enfin stablement saisie par la pointe de l'aiguille. On n'en vient à bout qu'après des mouvemens différens, des pressions réitérées. C'est alors que ce cristallin, éloigné de la pupille vers le fond de l'œil, peut être directement enfilé par la pointe de l'instrument, et suffisamment incliné d'avant en arrière du lieu par où la pointe de l'aiguille a pénétré dans le globe de l'œil. Si la cataracte est laiteuse, caséeuse, et conséquemment si la capsule est flasque et cède,

le corps de l'aiguille s'enfonce seulement dans un pli, sans l'ouvrir ou la déchirer. Il convient alors au chirurgien de faire plusieurs mouvemens pour éloigner cette capsule de la pupille, de retirer l'instrument, et d'en porter la pointe d'avant en arrière, pour détacher de côté la capsule et la briser. Maître Jan a fait la même observation en parlant de la cataracte laiteuse (*Chap. XIII.*)

Ces difficultés cessent en tout ou pour la plus grande partie, en se servant d'une aiguille assez subtile et médiocrement recourbée, semblable à celle dont je fais usage [1]. L'extrémité recourbée

[1] Pl. III, fig. X. Outre les motifs que je viens d'exposer, un accident qui me survint pendant que je déprimois une cataracte à l'aide d'une aiguille droite, m'a prouvé l'utilité d'une aiguille *recourbée en crochet*, de préférence à la *droite*. En introduisant cette aiguille mal trempée dans une sclérotique très-dure, il arriva que la pointe plia et prit la forme d'un petit crochet. Je m'en aperçus sitôt que l'instrument se présenta entre la pupille et la capsule du cristallin : je continuai néanmoins l'opération, et je plantai la pointe du crochet à travers la capsule dans la substance solide du cristallin : j'éloignai l'une et l'autre partie de l'axe de l'œil avec la plus grande facilité; après quoi, je retirai l'instrument sans faire aucune déchirure. Ce cas m'est arrivé dans l'école-pratique, en présence d'un concours nombreux d'étudians en chirurgie.

Le D. Morrigi, premier chirurgien de l'hôpital de

de l'aiguille dont je parle est plane ou convexe sur son dos, tranchante sur les côtés; et sa concavité est formée de deux plans obliques réunis dans le milieu par une ligne légèrement saillante qui se prolonge jusqu'à la pointe très-aiguë de cet instrument, comme on peut le voir dans les aiguilles courbes propres à coudre les plaies. Le manche est contre-signé dans la direction qui correspond à la convexité de la pointe recourbée [1].

Plaisance, l'un des plus habiles et des meilleurs opérateurs dont parle présentement l'Italie, a déjà, depuis plusieurs années, adopté, pour la dépression de la cataracte, l'aiguille recourbée dont je parle, et c'est avec un succès si heureux et si constant, qu'il ne perd jamais l'occasion d'en recommander l'usage.

[1] Freytag, dans une Dissertation insérée dans le second volume du Recueil publié par Haller, rapporte que son père employoit une aiguille à pointe recourbée quand il avoit à déprimer une cataracte membraneuse; et, avec cette aiguille recourbée, il ajoute qu'il retiroit encore de l'œil la cataracte membraneuse: ce qui est certainement exagéré.

Bell, dans le troisième volume de ses *Institutions de chirurgie* (Pl. XXXII, fig. 4), donne la figure d'une aiguille recourbée pour la dépression de la cataracte. Il dit que plusieurs fois il a pensé qu'au moyen de cette aiguille la cataracte pouvoit être plus facilement déprimée qu'avec celle qui est droite; mais que cependant il n'avoit pas encore eu jusqu'alors des occa-

L'aiguille que je viens de décrire pénètre dans le globe de l'œil avec une facilité et une promptitude égales à toute autre droite et aussi subtile. Lorsqu'elle est enfoncée avec précaution en avant et parvenue entre l'iris et la convexité antérieure de la capsule du cristallin, elle se trouve immédiatement avec sa convexité contre l'iris, et avec la pointe en sens opposé contre la capsule et la lentille cataractée, qu'au plus petit mouvement d'avant en arrière, elle saisit facilement et profondément, sans l'avoir auparavant éloignée de la pupille. Par ces moyens, l'opérateur réussit assez facilement à déchirer amplement la convexité antérieure de la capsule; il pique profondément et avec fermeté la lentille cataractée, la conduit hors de l'axe visuel, et l'enfonce dans le corps vitré; ensuite, dans les cas de cataracte *caséeuse*, *laiteuse*, *membraneuse*, il est de la plus grande facilité de réduire en plusieurs parties le cristallin mou et pulpeux, avec la pointe recourbée. On brise en flocons la convexité de la capsule; ensuite, en tournant en avant et avec une égale facilité la pointe de l'instrument, on pousse ces flocons à travers la pupille dans la chambre antérieure de l'humeur aqueuse, dans laquelle ils

sions suffisantes de l'employer, pour pouvoir parler avec assurance des avantages qu'on peut retirer de son usage.

se précipitent, pour enfin, comme on le verra plus bas, être dissous et absorbés par les forces de la nature.

Après avoir donné ces notions générales sur la *dépression* de la cataracte, je passe maintenant à l'exposition de l'opération elle-même, selon la méthode que j'ai adoptée.

En général, les meilleurs chirurgiens ne préparent plus indistinctement, comme on le faisoit autrefois, les malades à une grande opération, sans y être forcés par des indications manifestes, et moins encore quand il s'agit d'une opération de cataracte : à moins qu'on ne veuille donner ce nom de préparation à la diète que, quelques jours auparavant, on prescrit au malade cataracté; ou à l'application d'un lavement, le soir qui précède l'opération. Quelle que soit la méthode curative que l'on adopte, il est cependant, sur ce point de la cataracte, des circonstances particulières qui obligent le chirurgien à s'écarter de la règle générale, et à soumettre le malade cataracté à quelque espèce de traitement préparatoire à l'opération. Ces circonstances se rencontrent dans les sujets dont l'estomac est foible, chez les hypocondriaques, chez les femmes hystériques, et dans ceux dont les yeux cataractés sont en même temps affectés d'engorgement des bords des paupières, de rougeur chronique de la conjonctive, et de chassie abondante.

Deux ou trois semaines avant l'opération, on doit prescrire à ceux qui ont l'estomac foible, aux hypocondriaques, aux femmes hystériques, des consommés, des bouillons farineux, aromatisés, et en même temps l'usage des amers et des corroborans stomachiques, parmi lesquels on vante en pareil cas l'infusion du bois de casse, avec ou sans addition de quelques gouttes d'*éther* sulfurique, selon la constitution, la sensibilité particulière du sujet que l'on a à traiter. Mais le remède le plus fortifiant et le plus corroborant est la poudre faite avec une drachme de kina, et un scrupule de racine de valériane sauvage, à prendre deux ou trois fois le jour, le malade observant dans tout le reste les règles diététiques déjà connues. Il est un fait très-certain et constant, que, plus le sujet est courageux, plus ses nerfs sont mobiles et sensibles, moindres sont les symptômes consécutifs de la cataracte.

Pour les malades qui ont les bords des paupières engorgés, croûteux, chassieux, avec relâchement de la conjonctive, rougeur chronique et larmoiement, il est très-avantageux de leur appliquer à la nuque un large vésicatoire, deux ou trois semaines avant l'opération, ou de leur mettre, pendant le même espace de temps, matin et soir, entre les paupières, l'onguent ophthalmique de Janin, avec une double ou triple dose de graïsse, et chaque deux heures, durant

la journée, le collyre vitriolique avec le mucilage de semences de coing, afin de restreindre la sécrétion morbifique des glandules de Meïbomius et de la membrane interne des paupières, de fortifier la conjonctive et ses vaisseaux, et de rendre au bord des paupières leur habitude, leur flexibilité naturelle, avant de passer à l'opération de la cataracte par dépression.

Tout étant disposé pour l'exécution de cette opération, le chirurgien fera asseoir le malade un peu bas et de coté, proche une fenêtre exposée au nord, de manière que le jour qui en provient ne frappe que latéralement l'œil à opérer. On couvre l'autre œil du malade, même lorsqu'il est cataracté, et le chirurgien s'assied vis-à-vis de lui, sur une chaise assez élevée pour que sa bouche se trouve au niveau de l'œil du malade qu'il se dispose à opérer; et pour donner plus de fermeté à sa main dans les différens mouvemens qu'il devra faire pour déprimer la cataracte, il appuiera le coude correspondant à sa main, sur le genou du même côté, que pour cet effet il élèvera autant qu'il sera besoin, en portant le pied sur un tabouret, et selon les circonstances encore, en plaçant sur son genou un coussinet assez dur. Un aide habile, situé derrière le malade, porte une main sous son menton, et, par ce moyen, il applique contre sa poi-

trine la tête de ce même malade, tandis qu'avec l'autre main placée sur le front, il élèvera doucement la paupière supérieure à l'aide de l'élévateur de Pellier; observant bien de rapprocher la paupière supérieure contre l'arcade orbitaire, sans appuyer sur le globe de l'œil.

Et en supposant que l'on ait à opérer l'œil gauche, le chirurgien prend avec la main droite son aiguille à pointe recourbée; il la tient comme une plume à écrire, en portant la convexité de la pointe dans une direction parallèle à la tempe gauche du malade. Il appuiera ses doigts sur cette même tempe, et perforera avec hardiesse le globe de l'œil dans l'angle externe, à un peu plus d'une ligne de l'union de la cornée avec la sclérotique [1], un peu au-dessous du diamètre transversal de la pupille, en écartant par degrés de derrière en devant l'extrémité du manche de l'aiguille, de la tempe gauche du malade, et en donnant par conséquent à toute l'aiguille un mouvement de courbe, jusqu'à ce que sa pointe

[1] *Albucasis.* Tantum recedendum a cornea, quantum specilli cuspis spatium contineat.

*F. Acquapendente.* Si aliqua datur in suffusione operatio tuta, ea fortè erit, ut vel acus prope corneam immittatur, vel si aliquanto longiùs ab illa, non tantum tamen quantum vulgò faciunt. (De chirurg. operat. cap. XVII.)

crochue ait entièrement pénétré dans le globe de l'œil. On y parvient avec la plus grande facilité, avec une extrême promptitude; l'opérateur conduira ensuite la convexité de l'aiguille sur la sommité du cristallin cataracté, où, pressant du haut en bas, il fera descendre quelque peu la lentille, et en même temps il fera passer soigneusement la pointe crochue entre le corps ciliaire et la capsule du cristallin, afin qu'elle paroisse à nu dans la pupille, entre la convexité antérieure de la capsule de la lentille et l'iris; après quoi, la pointe du crochet, étant tournée en arrière, vers l'angle interne de l'œil, sera poussée avec précaution et dans une direction horizontale, entre la face postérieure de l'iris, et la convexité antérieure de la capsule, jusqu'à ce qu'elle soit parvenue, autant que possible, près du bord du cristallin et de sa capsule, le plus rapproché de l'angle interne de l'œil et par conséquent au delà du centre de la lentille opaque : puis l'opérateur, en inclinant davantage contre soi le manche de l'instrument, imprimera profondément la pointe crochue de l'aiguille dans la convexité antérieure de la capsule, et en même temps dans la substance du cristallin opaque, et par un mouvement de l'aiguille en arc de cercle il déchirera amplement la convexité antérieure de la capsule, transpor-

tera la lentille cataractée hors de l'axe visuel, et l'enfoncera profondément dans le corps vitré, en laissant la pupille parfaitement noire et débarrassée de tout obstacle à la vision. Après avoir retenu un peu l'aiguille dans cette position, s'il ne paroît derrière la pupille aucune membranule opaque qui indique au chirurgien de devoir tourner vers la pupille avec la pointe de l'aiguille, afin d'enlever cet embarras; et comme le cristallin, déprimé de cette manière, ne remonte jamais, le chirurgien donnera à tout l'instrument un petit mouvement de rotation pour le séparer facilement de la cataracte enfoncée dans le corps vitré, et le retirera de l'œil dans une direction tout-à-fait opposée à celle de son introduction; c'est-à-dire, en pliant doucement, et en tournant son manche vers la tempe gauche du malade.

Quelle que soit l'espèce de cataracte, avec une opacité notable, et une densité de l'hémisphère antérieur de la capsule du cristallin, le chirurgien reconnoît facilement, pendant l'opération, si la pointe crochue de l'aiguille, insinuée entre le corps ciliaire et la capsule, se trouve à nu entre la pupille et l'hémisphère antérieur de la capsule dont il s'agit; ou si, pénétrée entre le sac membraneux du cristallin, elle s'est avancée seulement entre l'hémisphère antérieur de la capsule, qui, nonobstant l'opa-

cité du cristallin, conserve encore beaucoup ou en tout sa pellucidité. Un chirurgien non suffisamment exercé dans la pratique de ces opérations, peut, dans ce cas, tomber dans une erreur, de celle-ci dans une autre plus grave encore ; savoir éloigner le cristallin de l'axe visuel et l'enfoncer dans le corps vitré, en laissant intacte la convexité antérieure de la capsule, d'où résulte par la suite la *cataracte membraneuse secondaire.*

Pour éviter cet inconvénient grave, tout opérateur apportera la plus scrupuleuse attention avant de faire aucun mouvement avec la pointe de l'aiguille pour abaisser la cataracte : il s'assurera bien que le bout de son aiguille se trouve vraiment, et non en apparence, entre la pupille et la convexité antérieure de la capsule ; ce dont il sera certain par le degré de lucidité que lui présentera la convexité du crochet, et par la facilité qu'il trouvera à le porter en avant par la pupille vers la chambre antérieure de l'humeur aqueuse, et à la mouvoir horizontalement entre l'iris et l'hémisphère antérieur de la capsule. Dans le cas contraire, il s'assurera que le crochet se trouve entre le sac membraneux du cristallin, en voyant qu'au delà de la pupille l'extrémité de l'aiguille est ternie et couverte d'un voile plus ou moins transparent, qu'il rencontre de

la résistance à la pousser par la pupille dans la chambre antérieure; que pendant ce mouvement ce voile membraneux qui couvre le crochet se soulève contre la pupille, et enfin qu'il ne peut que difficilement conduire la pointe de l'aiguille horizontalement entre l'iris et la cataracte, de l'angle externe vers l'interne.

Le chirurgien remédiera à cet inconvénient en donnant un léger mouvement de rotation à l'aiguille. Par ce moyen, la pointe se tournant en avant sortira contre la pupille, à travers la convexité antérieure de la capsule ; puis, ayant porté de nouveau la pointe de l'aiguille en en arrière, il fera glisser horizontalement le crochet entre l'iris et l'hémisphère antérieur de la capsule vers l'angle interne de l'œil; et lorsqu'il y sera parvenu, il l'enfoncera avec fermeté dans la capsule et dans la substance de la lentille cataractée, afin de déchirer la première dans un long trajet, et de transporter la seconde profondément dans le corps vitré hors de l'axe visuel, et de manière à rendre l'opération complète.

Toutes les fois que, sans suivre ce précepte, la lentille cataractée dérangée, ou, pour mieux dire, isolée de sa capsule, est enfoncée dans l'humeur vitrée, la convexité antérieure de la capsule légèrement ternie reste intacte; la pupille paroîtra noire et tellement dénuée d'obstacles, que cet

état en imposera facilement au jeune chirurgien qui croira avoir parfaitement accompli son opération; mais les personnes exercées dans cette partie de la chirurgie s'apercevront sur-le-champ, dans des circonstances semblables, que la pupille n'a pas ce juste degré de netteté qu'elle devroit avoir, et connoîtront bientôt que cette légère nuance terne est due à un voile membraneux non entièrement transparent, placé entre la pupille et le fond de l'œil; et que si on le néglige, il ne manque jamais de donner par la suite lieu à la *cataracte membraneuse secondaire*. Dans ce cas, l'opérateur instruit, après avoir déposé la lentille cataractée, reviendra tout à coup en devant avec la pointe de l'aiguille crochue, la passera par la pupille dans la chambre antérieure de l'humeur aqueuse, afin de perforer avec toute sûreté ce voile membraneux demi-transparent. Il portera ensuite la pointe de l'aiguille en arrière; et l'ayant fait glisser le plus possible entre la face postérieure de l'iris et ce voile en question, il plongera la pointe de l'instrument dans la membranule, la déchirera d'avant en arrière, en faisant un mouvement comme s'il avoit encore la lentille à déprimer. En agissant ainsi, il aura la satisfaction de voir la pupille prendre une couleur noire veloutée, et un degré de netteté qu'elle n'avoit pas auparavant, bien que le cristallin fût exactement ôté de l'axe visuel.

Telle est la manière de se conduire, dans l'hypothèse que la cataracte ait appartenu à celles qui sont dures, consistantes, et qui résistent à la pression de l'aiguille. Maintenant, si l'opérateur se rencontre dans un cas de cataracte liquide, laiteuse, cas assez fréquent; dès qu'il aura passé l'aiguille entre le corps ciliaire et la capsule, jusqu'à ce qu'elle paroisse à nu entre l'hémisphère antérieur du sac membraneux du cristallin; puis ayant avancé avec précaution le crochet entre l'iris et le bord de la capsule qui se porte davantage vers l'angle interne de l'œil : dans le moment qu'il enfoncera la pointe de l'aiguille profondément dans la capsule et dans la cataracte, il en verra sortir une humeur blanchâtre, laiteuse, qui, se répandant en manière de fumée ou de nuage, se mêlera avec l'humeur aqueuse des deux chambres, offusquera la pupille et tout l'œil. Le chirurgien ne perdra point pour cela courage; car, guidé par l'anatomie, il fera parcourir à la pointe de l'aiguille un arc de cercle, de l'angle interne de l'œil vers l'externe, d'avant en arrière, comme s'il avoit à déprimer une cataracte solide; et ce sera dans l'intention de déchirer le plus possible de l'hémisphère antérieur de la capsule : c'est en quoi consiste le point principal pour le bon succès de l'opération, dans la liquide laiteuse, comme dans toutes les espèces do cataractes. En effet,

quant à cet épanchement d'humeur laiteuse dans les chambres de l'humeur aqueuse, il disparoît peu de jours après l'opération, et permet à tout l'œil et à la pupille de reprendre son premier brillant naturel.

Le procédé opératoire différera peu, toutes les fois qu'il se présentera une cataracte molle ou caséeuse. Le chirurgien déchirera le plus qu'il pourra contre la pupille la convexité antérieure de la capsule, de manière que le déchirement égale le disque de la pupille dans sa dilatation ordinaire; et pour cette substance pultacée du cristallin qui, dans ce cas, reste en arrière, étendue en partie dans l'humeur aqueuse, en partie flottante au delà de la pupille, il n'aura rien autre à faire que de dépecer avec la pointe de l'aiguille les parties les plus tenaces de cette substance, pour qu'elles se dissolvent plus facilement dans l'humeur aqueuse, en portant par la pupille dans la chambre antérieure ces molécules de la substance caseuse du cristallin qu'il ne pourra point diminuer assez, afin qu'elles ne se portent point contre la pupille, et situées dans le bas de la chambre antérieure, pour s'y fondre peu à peu, et être absorbées sans pouvoir être jamais un obstacle à la vision.

Pour ce qui est relatif à la *cataracte membraneuse secondaire*, nous l'avons dit plus haut,

c'est moins une espèce distincte de cataracte qu'une conséquence de l'opération mal faite, ou qui, par quelque accident particulier, n'a pas eu un succès complet; car ce qui forme cette maladie n'est le plus souvent que la convexité antérieure de la capsule restée intacte dans sa position, même lorsque la lentille a été éloignée, ou parce que l'hémisphère antérieur de ce sac membraneux n'a pas été suffisamment déchiré pour laisser un libre passage à la lumière à travers la pupille.

Quelquefois la *cataracte membraneuse secondaire* dont on parle se présente au delà de la pupille en manière de flocons membraneux suspendus dans l'humeur aqueuse de la chambre postérieure, et appliqués dans la pupille comme un bouchon; d'autres fois elle présente des lambeaux membraneux triangulaires, dont la base est attachée à la *zone ciliaire*, et dont la pointe se prolonge entre la pupille. Quand il ne s'agit seulement que d'un petit flocon membraneux suspendu dans la chambre postérieure, et de quelque prolongement membraneux, subtil et triangulaire, ce n'est pas un motif nécessaire pour soumettre les malades à une seconde opération, parce qu'ils voient assez distinctement avec l'œil opéré, et parce qu'avec le temps, ce flocon, ou cette pointe triangulaire, membraneuse, se re-

tire d'elle-même. Mais quand la *cataracte membraneuse secondaire* est formée par un amas de débris membraneux réunis dans la chambre postérieure contre la pupille, jusqu'à l'obstruer entièrement ou en grande partie, accident qui a lieu aussi dans le cas où la chambre antérieure est plus petite que de coutume, et rétrécie au point de ne pouvoir contenir tous les débris membraneux de la capsule, dont une portion doit nécessairement rester en arrière, appliquée à la pupille dans la chambre antérieure; ou quand la maladie a son siége dans l'hémisphère antérieur de la capsule non assez déchirée et restée en tout adhérente à la *zone ciliaire* : alors il est absolument nécessaire de recourir à une nouvelle opération, puisque, dans le premier cas, malgré les espérances fondées que cet amas de flocons membraneux doive se fondre avec le temps et disparoître, il ne convient pas de laisser le malade dans une aussi grande perplexité, et privé de la vue pendant des semaines et des mois, quand on peut la lui procurer promptement et au moyen d'une opération aussi facile qu'elle est peu dangereuse; dans le second cas, l'opération est absolument nécessaire, puisque la capsule opaque est totalement adhérente à la *zone ciliaire*, ne se délaye que très-difficilement, et même jamais : au contraire, elle se grossit plutôt

avec le temps, et devient chaque jour beaucoup plus opaque qu'auparavant.

Dans les deux cas de *cataracte membraneuse secondaire* que je viens d'exposer, l'opération s'exécute de la manière suivante. Le premier est celui dans lequel l'amas de parcelles de capsules détachées de la *zone ciliaire*, ferme la pupille; il exige que l'on introduise dans l'œil, et avec les précautions connues, l'aiguille à pointe recourbée, et qu'on la mette dans la chambre postérieure en contact avec l'amas des débris membraneux qui forment bouchon contre la pupille, vers laquelle le chirurgien tournera la pointe de cet instrument pour y faire passer l'un après l'autre tous ces débris et les flocons dans la chambre antérieure de l'humeur aqueuse, dans le bas de laquelle ils seront précipités, entre l'iris et la concavité de la cornée. Le but de ces tentatives n'est pas d'ôter de contre la pupille ces membranules libres de toute attache, et de les enfoncer dans le corps vitré, comme on le fait de la lentille ; car je tiens de l'expérience que tous les efforts seroient inutiles, parce que l'aiguille est à peine retirée, que l'on voit toutes ces parcelles membraneuses, pour ainsi dire conduites par un courant, s'approcher de nouveau de la pupille Quand, au contraire, tous ces débris sont portés dans la chambre antérieure, outre qu'ils ne peu-

vent plus se transporter au delà et obscurcir la pupille, ils se macèrent dans le fond de cette cavité sans incommoder nullement le malade, et ils sont ordinairement dissous et fondus dans l'espace de trois semaines.

Dans le second cas, lorsque la *cataracte membraneuse secondaire* est formée par l'entière convexité antérieure de la capsule, ou par plusieurs de ses fragmens encore inhérens à la *zone ciliaire*, le chirurgien, après avoir tourné la pointe recourbée de l'aiguille vers la pupille, perforera d'arrière en avant la cataracte membraneuse; il trouvera un intervalle dans lequel pénétrera facilement la convexité de l'aiguille dont la pointe, passée à travers la fente, puis tournée en arrière, permettra à l'instrument de glisser horizontalement entre l'iris et la cataracte membraneuse le plus près qu'il sera possible de son attache à la *zone ciliaire;* puis, cette pointe engagée dans la membranule, et successivement dans chacun de ses lambeaux, le chirurgien fera rouler cette aiguille entre ses doigts comme pour entortiller la membrane autour de sa pointe, la déchirera autant que possible dans tous les points de sa circonférence, jusqu'à désobstruer tout le contour de la pupille. Tous ces flocons isolés, réunis en une seule masse, seront portés avec la pointe de l'aiguille à travers la pupille dans la chambre an-

térieure de l'humeur aqueuse, de la même manière que nous avons déjà exposée. Pendant ce temps, l'opérateur diligent et circonspect observera de ne jamais toucher l'iris; car de cette précaution dépend principalement la non-apparition d'aucun symptôme consécutif important, malgré la longueur de l'opération et les mouvemens multipliés qu'il conviendra de faire dans l'œil avec l'aiguille, afin de déchirer ces parcelles membraneuses, et de les déposer dans la chambre antérieure. Se rencontre-t-il une portion de *cataracte membraneuse* adhérente à la face postérieure de l'iris, ce dont on sera instruit par le changement de figure de la pupille, qui, de ronde, devient ovale ou irrégulière, en retirant la membranule opaque avec la pointe de l'aiguille? il faudra encore plus de diligence et de précaution que dans le cas précédent. C'est au chirurgien à lui imprimer dans tous les sens des mouvemens répliqués, mais légers et petits, afin de séparer la membrane opaque sans courir le risque de briser l'iris dans son union avec le ligament ciliaire.

Il ne sera pas nécessaire de varier en aucune manière le procédé opératoire que je viens d'exposer, s'il arrive que la *cataracte membraneuse secondaire* est faite par la convexité postérieure de la capsule devenue opaque quelque temps après l'opération, parce qu'après la dépression

du cristallin, cette membrane est poussée en avant du corps vitré jusqu'à toucher la face postérieure de l'iris, et est, pour ainsi dire, portée dans la pupille elle-même, dans laquelle on pousse cet embarras pour le précipiter dans la chambre antérieure, en ne faisant rien de plus que de le déprimer avec la pointe de l'aiguille d'arrière en avant; ce qui est d'autant plus facile que l'hémisphère postérieur de la capsule du cristallin isolée de la *zone ciliaire*, n'a aucune adhésion considérable avec l'excavation du corps vitré. Il faut cependant en excepter le tronc subtil de l'artère centrale.

Cette méthode d'opérer ne sera point différente pour les cas où la cataracte est *primitivement membraneuse* en tout ou en partie. J'entends parler de cette espèce particulière de cataracte dans laquelle le cristallin devient, pour ainsi dire, atrophié; de cette espèce dans laquelle ce corps dissous et soustrait ne nous laisse que la capsule opaque, ou tout au plus dans son intérieur un petit noyau pas plus gros que la tête d'une épingle. Cette espèce de cataracte se rencontre le plus souvent dans les enfans ou chez les personnes qui ne passent pas vingt ans. On la distingue des autres par une apparence semblable à une toile d'araignée, ou par un point blanchâtre dans le centre ou dans la circonférence de tout le cristallin, lorsque, absorbé, il en est à peine resté

le noyau. Dans cette espèce de cataracte, quiconque tenteroit d'abaisser cette membranule dans le corps vitré, n'y parviendroit pas, et s'exposeroit à la revoir reparoître peu de temps après contre la pupille. Le parti le meilleur, le plus sûr, est enfin celui de la déchirer et de la pousser successivement toute entière dans la chambre antérieure, où, comme on l'a dit, elle n'est plus un obstacle à la vision, et où, dans le cours de trois semaines au plus, elle se fond et disparoît par la voie de l'absorption.

En général, le traitement consécutif de l'opération de la cataracte par dépression n'exige, pour l'ordinaire, d'autre remède local, que de couvrir l'œil d'un linge fin sec, attaché avec une épingle au bonnet de nuit du malade qu'on a soin de coucher dans un lit, avec la tête plutôt élevée et dans une chambre obscure. Si, aussitôt après l'opération, il accuse une chaleur vive dans l'œil et dans les paupières, il convient de couvrir ces parties d'un plumaceau de charpie molle, enduit de blanc d'œuf et d'eau de rose, battu avec un morceau d'alun, jusqu'à ce qu'il devienne écumeux. Si, nonobstant ce moyen, la douleur et le gonflement des paupières augmentent, on recouvrira l'œil d'un sachet d'herbes émollientes; et, à l'aide des remèdes généraux, on s'opposera ainsi aux progrès de l'inflammation.

Chez les personnes extrêmement sensibles, les hypocondriaques et les femmes hystériques, outre les précautions à prendre avant l'opération, et dont nous avons fait mention, souvent on voit se renouveler, après la dépression, les affections nerveuses, particulièrement le vomissement, une forte hémicranie, un tremblement et un froid par tout le corps. Dans ce cas, le moyen le plus prompt pour calmer ces troubles du système nerveux, est un lavement fait de huit onces de décoction de camomille, et de deux grains d'opium que l'on y a dissous, parce que l'opium pris par la bouche est constamment rejeté.

Les personnes foibles, assez craintives, éprouvent ordinairement, vers le troisième ou le quatrième jour de l'opération, un accroissement de chaleur universelle, surtout pendant la nuit, avec complication de symptômes gastriques qu'annoncent la bouche amère, la nausée, la tendance au vomissement, la douleur de tête, une tension des hypocondres, des flatulences, une inquiétude universelle, l'insomnie. Un léger purgatif, plusieurs lavemens suffisent d'ordinaire pour la disparition de ces accidens, et pour exciter l'ophthalmie secondaire.

Quant à la diète, elle doit être, dans le plus grand nombre des cas, très-rigoureuse, et bornée au seul usage des bouillons pendant les premières

vingt-quatre heures après l'opération. On excepte cependant de cette règle les personnes assez foibles, convulsionnaires, les vieillards; il convient de leur prescrire quelque chose de plus, attendu que chez eux une diète rigoureuse fait reparoître et exaspère les symptômes nerveux. Il faut accorder à ces sujets quelques soupes de plus, et un aliment liquide et répété à courts intervalles.

A moins que l'on n'ait de puissans motifs, il ne faut jamais ouvrir l'œil du malade opéré, ni conséquemment l'exposer à la lumière avant le troisième jour après l'opération : néanmoins il est utile de séparer, matin et soir, la paupière supérieure de l'inférieure; d'en laver les bords et les cils avec une éponge imbibée d'eau simple, afin d'empêcher qu'elles ne s'agglutinent ensemble.

L'expérience m'a appris qu'il n'est point avantageux d'opérer immédiatement l'un après l'autre les deux yeux affectés de cataracte chez un même malade; il faut attendre la guérison de l'un avant d'entreprendre celle de l'autre : le retard n'apporte au total qu'une petite différence de temps dans la guérison des deux yeux cataractés. A ce sujet, j'ai eu occasion de remarquer plus souvent que les symptômes de la seconde opération, soit dans le même œil, soit dans celui qui n'a pas été opéré auparavant, sont constamment moindres que ceux de la première : cela dérive de la

tranquillité d'ame du malade, qui a déjà éprouvé le peu d'incommodité qu'entraîne avec elle l'opération par *dépression*, ou parce que le même œil qui a été opéré et l'autre deviennent moins sensibles à la piqûre de l'aiguille et au maniement de l'instrument, lorsque l'un des deux a soutenu pour la première fois cette irritation. Je ne puis trop le décider. Je sais avoir observé souvent chez les femmes hystériques et chez les hypocondriaques, qu'après la dépression la plus satisfaisante et la plus heureuse de la cataracte dans un œil, il survenoit des symptômes convulsifs généraux et partiels dans la tête et dans l'œil opéré, et, dans quelques cas, si forts, que peu de temps après ils laissoient la pupille dilatée et immobile, avec insensibilité presque totale du nerf optique du même côté, tandis qu'il n'est arrivé aucun accident notable dans les mêmes sujets opérés de l'autre œil deux semaines après.

N'ayant point eu à combattre des symptômes de quelque importance, ce qui est très-commun après la *dépression* exécutée selon les règles que j'ai exposées, dix ou douze jours après l'opération le malade est d'ordinaire en état de se servir de l'œil opéré; mais ce ne sera jamais qu'avec précaution, surtout dans le principe, je veux dire sans trop le fatiguer ou l'exposer tout d'un coup à une vive lumière.

Il me paroît inutile de rapporter ici quelque histoire de malades affectés de cataracte cristalline, parfaitement guéris au moyen de la *dépression*, et avec la méthode que j'ai exposée jusqu'ici ; comme aussi de citer des faits détaillés relatifs à la guérison de cataractes caséeuses, laiteuses, qui, après l'opération, se sont fondues dans l'humeur aqueuse, et qui ont été ensuite absorbées par les forces de la nature, puisqu'on trouve un grand nombre de ces faits consignés dans les livres de chirurgie qui traitent particulièrement de cette matière. J'ajouterai seulement quelques histoires de *cataracte membraneuse secondaire*, dont le résultat ne sera pas inutile pour prouver l'efficacité du moyen que j'ai proposé pour guérir cette espèce de cataracte. Je le fais d'autant plus volontiers que c'est principalement à cet article que se rapportent les argumens de ceux qui enseignent que, dans la cure de la cataracte, on doit préférer l'*extraction* à la *dépression*.

### LIII^e^ OBSERVATION.

Un paysan, âgé de cinquante ans, auquel, trois ans auparavant, j'avois déprimé avec succès une cataracte de l'œil gauche, demanda à être encore opéré du droit. La cataracte de cet

œil sembloit être de bonne qualité, dure et consistante à l'aiguille, comme avoit été celle de l'œil gauche; les mouvemens de la pupille étoient prompts, et le malade, nonobstant la cataracte, distinguoit avec ce même œil droit les contours des corps. La chambre antérieure de l'humeur aqueuse étoit si ample dans les deux yeux, que je n'en ai point vu de semblable, ou c'est bien rare. Trouvant les paupières de l'œil à opérer un peu gorgées, embarrassées de chassie, je fis appliquer un vésicatoire à la nuque, et prescrivis l'usage fréquent, pendant quinze jours, du collyre vitriolique: à l'aide de ces remèdes les paupières reprirent leur état naturel.

Je passai à l'opération; et quoique, contre mon attente, je trouvasse le cristallin un peu mou, cependant avec beaucoup d'attention je le transportai tout entier hors de l'axe visuel, et je l'enfonçai profondément, en dégageant la pupille, autant au moins qu'il m'a semblé, de tout obstacle à la vision.

Il ne survint aucun accident sensible après l'opération, quand, le onzième jour, époque à laquelle je permis au malade de sortir du lit, et de commencer à faire usage de l'œil droit, il me dit qu'il ne voyoit plus de cet œil aussi distinctement que dans les premiers jours après l'opération. Je l'observai dans un beau jour, et je

trouvai effectivement la pupille de l'œil récemment opéré, occupée plus que de sa moitié par un corps blanchâtre, irrégulier, évidemment membraneux. L'iris de cet œil présentoit cette singularité, qu'à chaque mouvement du bulbe elle oscilloit et ondoyoit en avant et en arrière d'une manière tout-à-fait particulière.

Sans plus tarder, je portai de nouveau l'aiguille dans l'œil droit, et soulevant avec la pointe cet amas blanchâtre membraneux, je connus qu'il étoit plus volumineux qu'il ne paroissoit auparavant à travers la pupille, et comme il étoit totalement libre d'attaches, dès que je l'eus réuni contre la pupille avec la pointe de l'aiguille, je le poussai en avant, et petit à petit, je le fis tout passer par la pupille dans la chambre antérieure qui étoit assez vaste dans ce sujet, comme je l'ai dit : il s'y précipita aussitôt dans le bas, en laissant la pupille très-nette. Toute cette substance membraneuse étoit de la grosseur d'un grain de froment; néanmoins elle s'est entièrement dissoute dans le cours de vingt-cinq jours, et a disparu par la voie de l'absorption, sans avoir excité, pendant son séjour dans la chambre antérieure de l'humeur aqueuse, aucune incommodité au malade, et sans mettre obstacle à la vision.

Eu égard à la grandeur et à la forme de ce

corps membraneux, je suis incliné à croire qu'il étoit formé en tout, ou pour sa plus grande partie, du sachet membraneux du cristallin, qui, par une rare combinaison de circonstances, s'est détaché complétement de la *zone ciliaire;* mais qui, lorsque je faisois parcourir un arc de cercle à la cataracte pour l'enfoncer dans le corps vitré, s'est soustrait à l'aiguille, est demeuré en arrière, et a reparu ensuite au-devant de la pupille.

### LIV^e^ OBSERVATION.

Une pauvre femme, maigre et hystérique, vint dans cette école-pratique pour être délivrée d'une cataracte que depuis plusieurs années elle portoit aux deux yeux. La couleur de cette cataracte étoit bleue, mais inégale, et interrompue çà et là par des lignes blanchâtres; et au delà de la pupille on ne voyoit pas cette convexité qu'ordinairement présente le cristallin opaque. La pupille de chaque œil étoit mobile, et la malade concevoit les contours des corps qu'on lui présentoit. Dans ce cas, la circonstance la plus défavorable à l'opération étoit la petitesse extraordinaire et l'enfoncement des yeux, et encore plus la grande étroitesse de la chambre antérieure de l'humeur aqueuse; puisque, quant à la sensibilité générale morbifique, je me flat-

tois de la calmer par l'usage continué du kina, uni à la racine de valériane, des alimens plus nourrissans et plus corroborans que ceux dont cette pauvre femme avoit fait usage jusqu'alors.

Après une préparation d'un mois, j'entrepris d'opérer l'œil gauche; et ayant porté l'aiguille entre la face postérieure de l'iris et la cataracte, en appuyant et en enfonçant la pointe de l'instrument sur la convexité antérieure de la capsule, je m'aperçus qu'elle se fronçoit et se plissoit sous l'instrument; en un mot, qu'au lieu du cristallin il n'y avoit que sa capsule membraneuse qui contenoit un peu d'humeur glutineuse, qui, épanchée, ne fut pas suffisante pour troubler l'humeur aqueuse au point de m'empêcher de poursuivre l'opération. Quelqu'un auroit appelé cette maladie *atrophie* du cristallin. Ainsi, dans l'absence du cristallin, je ne m'occupai que de déchirer en plusieurs pièces sa capsule contre la pupille, à travers laquelle je fis passer le plus que je pus de ces fragmens membraneux dans la chambre antérieure je ne pus y réussir à les y placer tous, à raison du trop grand resserrement et de l'étroitesse de cette même chambre antérieure de l'humeur aqueuse.

Aussitôt après l'opération, et il est commun de l'observer chez les hystériques, cette malade fut prise d'une violente affection spasmodique

de la tête; mais on ne lui eut pas plutôt donné un lavement avec la décoction de camomille et deux grains d'opium, que toute sensation douloureuse cessa, et par la suite l'œil ne fut pas considérablement enflammé.

Le quatrième jour, la malade distinguoit assez bien; mais chaque jour ensuite sa vue diminuoit, en sorte que, le dix-huitième de l'opération, elle ne voyoit plus, parce que la pupille étoit tout-à-fait occupée et fermée par un bouchon blanchâtre membraneux, formé par ces parcelles de capsules que je n'avois pu faire passer dans la chambre antérieure, trop étroite à cet effet, comme j'en ai prévenu. J'attendis donc une semaine encore, jusqu'à ce que les parcelles et les flocons membraneux dont j'avois auparavant rempli la chambre antérieure, fussent presque entièrement fondus et fissent place aux autres; ensuite je portai de nouveau l'aiguille dans l'œil, et aussitôt je débarrassai la pupille en poussant tous ses flocons dans la chambre antérieure, jusqu'à la remplir au niveau du bord inférieur de la pupille. Un fait constant qui mérite ici quelque réflexion, est que ces fragmens membraneux qui, pendant la première opération, donnent peu de prise à la pointe de l'aiguille à cause de leur souplesse, qui ont été macérés pendant quelque temps dans l'humeur aqueuse, se gon-

flent et permettent d'être transportés, poussés en avant avec la pointe de l'aiguille et avec la plus grande facilité.

L'opération fut, comme auparavant, suivie d'une affection spasmodique de la tête : un lavement avec l'opium la fit disparoître.

Vingt-huit jours environ après cette seconde opération, espace de temps où la malade distinguoit assez bien tous les objets qu'on lui présentoit, ces fragmens et tous ces flocons membraneux dont j'avois rempli pour la seconde fois sa chambre antérieure se fondirent entièrement et se dissipèrent, en laissant la pupille noire, pure, et privée de tout obstacle à la lumière dans tout le disque de sa dilatation ordinaire.

## LV^e OBSERVATION.

Barthélemi Zucchi, de Calvairate, homme robuste, de quarante-cinq ans, ayant les deux yeux cataractés, fut opéré dans cette école de chirurgie le 18 avril 1793. Les yeux de cet homme étoient plutôt petits et enfoncés dans l'orbite.

Je l'opérai de l'œil gauche, dans lequel je rencontrai une cataracte *molle caséeuse*. Après avoir réduit en pièces cette substance pultacée du cristallin, je déchirai bien la capsule tout autour de la pupille, à travers laquelle je fis passer tous ces débris

débris et les flocons membraneux dans la chambre antérieure qu'ils remplirent jusqu'au niveau du bord inférieur de la pupille même. L'opération n'a été suivie d'aucun accident remarquable; le quatorzième jour, ces fragmens étoient plus de moitié diminués, et le malade voyoit distinctement avec l'œil gauche.

Alors j'opérai le droit, dans lequel ayant trouvé une cataracte suffisamment consistante, je pus déchirer exactement et dans une grande étendue la convexité antérieure de la capsule, et enfoncer la lentille profondément dans le corps vitré. Deux semaines après l'opération de cet œil droit, toutes les parcelles membraneuses déposées dans la chambre antérieure de l'œil gauche avoient entièrement disparu, et l'œil droit fut encore capable de soutenir la lumière. Peu de temps après le malade est sorti de l'hôpital, parfaitement guéri des deux yeux.

### LVI^e OBSERVATION.

Maria Spigoletti, âgée de quarante ans, avoit l'œil gauche cataracté depuis deux ans, et le cristallin de l'œil droit devenoit de plus en plus opaque : les paupières de cette femme étoient gorgées et chassieuses.

Je la purgeai avec le sel amer, je fis ensuite

appliquer un large vésicatoire à la nuque, et j'ordonnai que, matin et soir, les bords des paupières fussent enduits de l'onguent ophthalmique de Janin.

Après une préparation de trois semaines, je déprimai la cataracte de l'œil gauche ; je la trouvai muqueuse. Après avoir rompu la convexité antérieure de la capsule, et en même temps tout le sac membraneux du cristallin en plusieurs parties dans toute la circonférence de la pupille, je fis tant, que tout fut déposé dans la chambre antérieure par le moyen de cette même pupille, que je parvins ainsi à rendre dénuée de tout empêchement à la vision.

Les symptômes consécutifs furent une légère ophthalmie, en grande partie palpébrale, qui cessa dans l'espace d'une semaine, en n'employant, dès le principe, que des sachets d'herbes émollientes, et enfin l'eau végéto-minérale.

Dans le cours d'un mois, tous les fragmens membraneux déposés dans la chambre antérieure, et qui donnoient l'apparence d'un hypopion, se sont amollis en bouillie, se sont entièrement délayés, et la malade avoit recouvré la vue lorsqu'elle est sortie de l'hôpital.

## LVII.e OBSERVATION.

Giovanni Alberti, paysan âgé de soixante-six ans, ayant les deux yeux cataractés, vint dans cette école de chirurgie-pratique pour y être opéré.

J'éprouvai l'œil gauche, dans lequel je trouvai un cristallin assez consistant pour pouvoir, ainsi que je le fis, le transporter avec facilité hors de l'axe visuel, et l'enfoncer dans l'humeur vitrée. Après l'avoir exécuté et avant de retirer l'aiguille, je m'aperçus qu'au devant de la pupille il flottoit un morceau de membrane opaque ou une portion considérable de la partie antérieure de la capsule, qui n'étoit pas convenablement déchirée. Je me reportai en avant avec la pointe de l'aiguille, et je brisai exactement cette membranule, autant que le comportoit la circonférence de la pupille : je poussai tous ces fragmens en la traversant, dans la chambre antérieure. Il n'y eut aucun symptôme consécutif, et le malade voyoit bien de cet œil.

Douze jours après, j'en fis autant à l'œil droit, qui me présenta précisément le même phénomène. Je pus promptement déplacer la lentille cataractée ; mais il resta en arrière un lambeau de la convexité antérieure de la capsule, absolument contre la pupille : je veux dire que cette capsule

fut déchirée par l'aiguille, mais pas autant qu'il le falloit pour enlever au delà de la pupille ce trait de voile membraneux. Enfin, comme dans le premier cas, la pointe de l'aiguille tournée contre ce lambeau membraneux, je le mis en pièces, et peu à peu j'en détachai des portions que je poussai à mesure par la pupille dans la chambre antérieure, et je continuai jusqu'à ce que tout le contour de cette ouverture fût libre. Un mois environ après l'opération sur le second œil, il n'y avoit pas vestige de parcelles membraneuses dans la chambre antérieure de l'humeur aqueuse des deux yeux, et le malade a pleinement recouvré la vue.

### LVIII^e^ OBSERVATION.

Paola Guagnigni, de Salc, âgée de quarante-cinq ans, foible et sujette à de forts accès d'hystérisme, portoit depuis quelques années une cataracte à l'œil gauche, et voyoit confusément avec l'œil droit, quoiqu'il y eût un principe d'opacité du cristallin. Cette femme avoit en outre la conjonctive des deux yeux un peu relâchée, les paupières engorgées et chassieuses. Je lui fis appliquer un vésicatoire à la nuque, et instiller fréquemment le collyre vitriolique pendant deux semaines. Par ces moyens les paupières se détu-

méfièrent, et l'écoulement chassieux cessa. Pour combattre ensuite la foiblesse générale et la sensiblité accrue de la malade, je lui fis prendre pendant tout ce temps, matin et soir, deux drachmes de kina avec vingt grains de valériane.

Le 21 novembre 1795, elle fut opérée. A l'instant que j'appuyois la pointe de l'aiguille sur la cataracte pour l'écarter de l'axe visuel, elle se creva comme si c'eût été une vésicule, et il se répandit une humeur laiteuse qui troubla les deux chambres de l'humeur aqueuse. Malgré cet inconvénient, je vis à travers ce nuage le noyau opaque du cristallin; je le transportai profondément dans le corps vitré; je reconduisis la pointe de l'aiguille vers la pupille; je détachai, je déchirai en plusieurs pièces l'hémisphère antérieur de la capsule; et, l'un après l'autre, je fis passer ces fragmens membraneux à travers la pupille dans la chambre antérieure.

La malade ne donna aucun signe de douleur vive pendant l'opération, et passa tranquillement les trois jours suivans. Le quatrième jour, elle fut prise d'un paroxisme hystérique, violent, avec suffocation et battemens de tout le corps, inquiétude et délire, qui me firent redouter des suites funestes pour l'œil opéré. Cependant il ne s'altéra point; et, contre toute mon attente, je trouvai, le lendemain de cet accident, que la pupille

étoit nette, et que la malade distinguoit les plus petits objets.

Le dixième jour de l'opération, cette femme fut en état de se lever du lit, et de commencer à faire usage de son œil, dans une lumière modérée.

La masse des flocons membraneux précipités dans la chambre antérieure de l'humeur aqueuse, et qui simuloit un hypopion, commençoit à se fondre : tout ce sédiment de pellicules s'est entièrement dissipé par la voie de l'absorption dans l'espace de trente-deux jours. La malade est sortie de cette école de chirurgie, parfaitement guérie. L'usage non interrompu, chaque jour, du kina avec la racine de valériane, et de quelques cuillerées d'une infusion de camomille, de liqueur de corne de cerf succiné et d'eau de cannelle, ont rendu les accès hystériques plus rares et moins forts qu'auparavant.

# ADDITIONS

## *Au Chapitre de la Cataracte.*

Depuis plusieurs mois, j'ai pressenti l'opinion de mes compatriotes sur l'opération de la cataracte par *dépression*, ou plutôt par *déplacement* [1]. On a trouvé que je donnois trop en faveur de cette méthode, que je semblois préférer à celle par *extraction*. Il est vrai que je me suis laissé vaincre par les succès nombreux que j'ai vu obtenir à l'école clinique de Pavie, que j'ai été singulièrement flatté de ceux qui me sont propres quoiqu'en petit nombre, et que je me suis décidé à adopter cette manière d'opérer, de préférence à l'autre que je suis loin de rejeter, dont je connois tous les avantages, que j'ai pratiquée avec le succès le plus marqué, en un mot, que j'emploierai toujours toutes les fois que des circonstances particulières, et que je ne puis prévoir, m'y détermineront. Les motifs de mon adoption sont évidens, puisqu'ils sont exclusivement fondés non-seulement sur le succès, mais sur la possibilité de faire, de l'*abaissement*, une application générale à tous les cas. C'est l'igno-

[1] *Voyez* Recueil périodique de la soc. de méd. de Paris, t. XII, pag. 595.

rance absolue dans laquelle nous étions de pouvoir généraliser cette méthode, qui l'avoit fait rejeter par les chirurgiens français, bien moins, peut-être, que la crainte d'une récidive dans la maladie, et des accidens consécutifs que l'on sait être égaux, s'ils ne sont pas moindres que ceux propres à l'*extraction*. C'est encore ce que j'ai essayé de démontrer dans la lettre que j'ai publiée sur ce point de pratique [1].

Ces craintes dans la réascension du cristallin déprimé, ces accidens grossis, multipliés surtout depuis les travaux de Daviel, Lafaye et de tous les oculistes francais qui ont écrit *ex professo*, n'ont cependant pas intimidé les praticiens étrangers. Les écrits de Stoll, ceux de Richter, nous assurent que les Allemands dépriment encore les cristallins opaques; Acrell à Copenhague, Callisen en Suède, nous rendent certains que, dans le Nord, on ne connoît que la méthode par *abaissement*, qui étoit aussi celle adoptée par Pott, et encore aujourd'hui par le plus grand nombre des praticiens anglais.

Cependant, malgré tant de témoignages en ma faveur, on reproduit aujourd'hui les mêmes difficultés, qui ne semblent plus frapper précisément sur l'adoption indifférente de l'une ou de

[1] *Voyez* Recueil périodique de la soc. de méd. de Paris, t. XII, p. 395.

l'autre méthode, mais sur la supériorité prétendue marquée de l'une sur l'autre. Les objections des *extracteurs* se renouvellent, et les abaissseurs en donnent une solution très-satisfaisante. Scarpa est, de tous les praticiens modernes, celui qui insiste le plus pour prouver que la méthode qu'il a adoptée est supérieure à celle par extraction. Les connoissances modernes acquises depuis l'extension donnée à la théorie des vaisseaux absorbans, l'ont mis à même de rendre son procédé applicable à tous les cas. Je conviens que les exemples qu'il rapporte ne sont pas nouveaux pour les praticiens ; mais Barbette, Maître-Jan, qui les ont connus, pouvoient-ils nous donner une explication valable ? Pott, Bertrandi, Richter, Stoll, Wenzel ont été beaucoup plus loin, et ils le devoient nécessairement. Ces praticiens ont donné la véritable explication du phénomène, sans chercher à généraliser, à établir une théorie solide, bien raisonnée. Pott a dit très-positivement que les cataractes molles, membraneuses, s'absorboient : des expériences aussi soignées que multipliées lui en ont donné la certitude ; mais en a-t-il fait un point essentiel de doctrine ? Le professeur Scarpa l'a fixé le premier, après avoir mûrement réfléchi sur les succès constans qu'il a obtenus depuis qu'il a adopté cette méthode exclusive d'opérer.

La vérité veut que je dise que cette théorie avoit été, en quelque sorte, annoncée par mon estimable collègue et ami Roussille-Chamseru [1], mais non généralisée comme elle l'est aujourd'hui. Voici comme s'exprime le médecin français : « Une simple assertion négative est insuffisante « pour détruire nombre d'autorités positives [2], qui « ont également pour appui la théorie et l'ob- « servation, aujourd'hui surtout que la fine ana- « tomie est singulièrement perfectionnée par les « *nouvelles découvertes dans le système lym-* « *phatique, concernant la multitude et la fonc-* « *tion des vaisseaux absorbans.* On explique fa- « cilement pourquoi certaines portions de ma- « tières opaques, qui embarrassent la pupille « après quelques opérations de cataracte, dispa- « roissent quelquefois au bout d'un temps, et « laissent ainsi la vue plus nette. Tout ce que « les écrits de Morgagni contiennent de relatif « aux maladies du cristallin, suffiroit pour prou- « ver que cette humeur, en *totalité* et *divisée* « *par parties*, est susceptible de se *liquéfier*, « de se *fondre*, de se *dissoudre* et de *dispa-* « *roître entièrement.* Les oculistes habitués à « pratiquer l'abaissement de la cataracte ont été

[1] Encyclop. méth., art. *Cataracte*, not. 6e.

[2] L'auteur répond aux objections beaucoup trop légères faites par M. Wenzel à l'*abaissement*.

« sans doute à portée de recueillir des faits de « comparaison qui donnent de la certitude à ce « que la théorie rend au moins probable; et Per- « cival Pott, dont les ouvrages sont si connus, a « indubitablement ajouté aux progrès de l'art, « en multipliant des observations sur la *dissolu-* « *bilité* des opacités de la pupille, et la possibi- « lité de leur *résorption*. Il a tiré de ces vérités « les conséquences les plus justes pour simpli- « fier les manœuvres de l'opération par abaisse- « ment et en assurer la réussite ». Cette théorie étoit donc déjà bien connue : mais pourquoi les Français ne l'ont-ils pas appliquée à la pratique? Le professeur Scarpa a sans doute étendu sur ce point le domaine de la chirurgie, puisque, par d'heureuses applications sagement combinées, il arrache d'un injuste oubli une méthode qui semble ne le céder en rien par ses avantages à celle par extraction.

Quoi qu'il en soit, pour compléter de plus en plus ce Traité, j'ajouterai ici la description succincte du procédé de M. Wenzel pour l'extraction du cristallin. Les instrumens [1] sont, 1.° un bistouri qui porte le nom de *cératotome* [2], fait d'un

[1] *Voyez* la Description de ces instrumens, pag. 47 du *Traité de la cataracte*, publiée par M. Wenzel en 1786, et la Planche qui y est jointe, fig. 2, 3, 9.

[2] PLANCHE III, fig. VII de notre Ouvrage.

acier bien trempé, susceptible d'un beau poli et d'un tranchant très-fin qui agit principalement sur la cornée à la manière d'une lancette; 2.° une aiguille d'or, à pointe très-fine, recourbée en hameçon, fixée sur un manche à huit pans alternativement larges et étroits, semblable à celui qui porte la lame tranchante destinée à inciser la cornée : une curette, également d'or, est fixée à l'extrémité de ce même manche qui supporte l'aiguille.

Quel que soit l'œil qu'on opère, l'autre, cataracté ou non, doit toujours être recouvert d'une compresse soutenue par quelques tours de bandes.

*Procédé opératoire.*

Le malade ainsi disposé, on le fait asseoir sur une chaise basse, comme nous l'avons déjà indiqué; un aide, placé derrière, applique la paume de sa main gauche sur le front, et appuie solidement contre sa poitrine la tête de ce malade; puis, avec l'index et le doigt du milieu de sa main droite qui est libre, il soulève la paupière supérieure vers le rebord de l'orbite contre lequel il fixe le tarse avec l'extrémité du doigt du milieu, ayant soin surtout de n'exercer aucune pression sur le globe de l'œil, dont tous les mouvemens doivent être parfaitement libres [1].

[1] On peut encore se servir de l'élévateur de Pellier

L'opérateur, placé au-devant du malade, est debout ou assis avec les précautions ordinaires. Certain que son bistouri est en bon état, il le porte entre ses lèvres, la pointe regardant l'œil à opérer, et le manche tourné vers la main qui doit s'en servir : puis il abaisse la paupière inférieure avec l'index et le doigt du milieu de la main gauche, s'il opère avec la droite, et *vice versâ*: de manière que le bout du doigt indicateur appuie sur le tarse de cette même paupière, et que le rebord de l'ongle se présente au-dessous de l'union de la cornée avec la sclérotique, sans nullement toucher le globe de l'œil. Tout étant ainsi disposé, le chirurgien prend entre ses lèvres le manche du cératotome, dont le tranchant est obliquement dirigé en bas et en dehors. Il le tient comme une plume à écrire, cherche un point d'appui en posant son petit doigt écarté des autres sur le bord externe de l'orbite; et après avoir recommandé au malade de diriger son

( Pl. III, fig. I ), ou de tout autre semblable, avec la précaution déjà connue. Je fais cette observation, parce que j'ai vu fixer la paupière supérieure en plaçant l'élévateur entre elle et le globe de l'œil. L'expérience m'a prouvé qu'en agissant ainsi, on provoquoit sur-le-champ une inflammation de la conjonctive; inflammation d'autant plus grave, qu'elle ne fait qu'ajouter à celle qui doit s'emparer de la cornée incisée.

œil vers le petit angle, il plonge hardiment la pointe de l'instrument dans la cornée transparente, à un quart de ligne à peu près de son union avec la sclérotique, et une ligne au-dessus de l'extrémité externe du diamètre transversal de cette même cornée. Dès que l'on aperçoit la pointe de la lame derrière la cornée, dans la chambre antérieure, on a le point de départ d'une ligne oblique de haut en bas, de dehors en dedans; on enfonce la lame toujours dans la même direction, en sorte que sa face postérieure reste parallèle au plan de l'iris. La pointe parvient d'un trait au-devant de la pupille. Alors le manche de l'instrument est porté en devant, pour que cette même pointe s'engage dans cette pupille, touche la capsule du cristallin, la déchire dans son centre et dans sa partie antérieure. Ce mouvement terminé, le manche est reporté dans sa première position; la pointe paroît de nouveau au-devant de la pupille. Il ne s'agit plus que de l'engager entre la cornée et le segment inférieur de l'iris, de traverser ensuite de nouveau la cornée une ligne au-dessous de l'extrémité interne du diamètre transversal du globe, à un quart de ligne de l'union de la cornée avec la sclérotique, dans un point diamétralement opposé à l'entrée de l'instrument. On peut alors regarder la section de la cornée comme achevée; car il n'est besoin que

d'enfoncer davantage, et la largeur de la lame, à mesure qu'on approche de son talon, fait que cette section s'opère pour ainsi dire d'elle-même, sans qu'on soit obligé de la mouvoir en haut et en bas comme une scie; avantage inappréciable pour rendre encore plus réguliers les bords de la plaie, et pour en faciliter la réunion par première intention.

La cornée incisée présente un lambeau régulier, semi-circulaire, ou en croissant. De ses deux extrémités, l'une est en dehors au-dessus, et l'autre en dedans au-dessous des deux extrémités du diamètre transversal de toute la cornée : en sorte que les paupières appuient toujours dessus, et maintiennent parfaitement rapprochées les lèvres de cette plaie; au lieu que, si la section étoit transversale, le bord de la paupière inférieure soulèveroit le lambeau semi-lunaire et s'opposeroit à l'union par première intention, ou bien détermineroit une cicatrice difforme qui, par la suite, pourroit nuire à la vision : remarque fort sage due à MM. Wenzel père et fils. Je ne parlerai pas des autres procédés pour inciser verticalement la cornée, ou de bas en haut, de manière que le lambeau semi-circulaire soit entièrement recouvert par la paupière supérieure. La section verticale n'est pas toujours facile, parce que l'œil peut être petit et enfoncé, ou l'arcade

sourcilière trop saillante; et je ne vois aucun avantage à inciser de bas en haut pour un praticien habile et fort exercé. D'ailleurs ces prétendues corrections ne me paroissent que des imperfections d'une méthode simple, facile à exécuter telle qu'elle vient d'être décrite. L'art est riche sur ce point de pratique: ne cherchons point à l'appauvrir en l'embarrassant. Si l'extraction présente des obstacles, pourquoi ne pas recourir à la dépression?

La section de la cornée n'est pas plutôt achevée, que l'aide laisse tomber doucement la paupière supérieure qu'il tenoit fixée contre le rebord de l'orbite. Le malade reste en repos pendant quelques minutes. L'opérateur s'occupe ensuite de l'extraction du cristallin. Il fait sortir ce corps opaque en faisant alternativement des pressions légères, avec le doigt indicateur de chaque main, sur la partie supérieure du globe de l'œil, et sur sa partie inférieure au-dessous de la section de la cornée, et en écartant un peu les paupières. Le cristallin s'engage dans la pupille, passe dans la chambre antérieure, pour paroître bientôt entre les lèvres de la plaie de la cornée. En continuant une pression modérée, il tombe sur le bord de la paupière inférieure, où on le reçoit avec la curette qui ne fait qu'un seul et même instrument avec l'aiguille dont nous avons parlé.

Lorsque

Lorsque le cristallin est sorti, le chirurgien fait ouvrir l'œil au malade, examine avec soin si la pupille est noire, nette: alors l'opération est parfaite.

D'autres fois, quand la cataracte est molle, laiteuse, muqueuse, etc., on découvre quelques flocons derrière la cornée. Les maîtres de l'art conseillent de faire de nouvelles frictions sur la paupière supérieure abaissée, comme un moyen de débarrasser promptement cette membrane. Ce succès n'est pas constant : aussi conseille-t-on d'enlever tous les fragmens à l'aide de la curette, que l'on insinue avec la plus grande précaution dans la chambre antérieure derrière la cornée, que l'on nettoie complétement, si je puis m'exprimer ainsi.

Outre le cristallin, il n'est pas rare de trouver la partie antérieure de la capsule devenue opaque, des lambeaux de capsule rester en position derrière la pupille, et empêcher le passage des rayons lumineux pour faire impression sur la rétine. Dans ce cas, on saisit avec des pinces très-déliées ces lambeaux de capsule que l'on déchire le plus exactement qu'il est possible, ayant soin de ne pas faire des tractions ni des pressions trop fortes, capables de faire écouler l'humeur vitrée, en partie ou en totalité.

J'observerai que, dans les cas de cataractes

molles, laiteuses, muqueuses, où quelques portioncules restent derrière la cornée, il n'est pas nécessaire de les enlever à l'aide d'une curette. On doit savoir que ces fragmens isolés ne tiennent à aucun corps organisé ; qu'après la cicatrisation de la cornée ils seront baignés de toutes parts, décollés, macérés par l'humeur aqueuse régénérée, précipités dans le fond de la chambre antérieure, et absorbés ou transportés dans le torrent de la circulation par la même force absorbante qui retient la quantité de l'humeur aqueuse dans des proportions constantes. Quant aux fragmens membraneux, l'embarras réel existe; car n'étant pas détachés vers le canal de Petit, ou vers les corps ciliaires; ayant toujours une continuité marquée avec la rétine et la membrane hyaloïde, ils en reçoivent un grand nombre de vaisseaux qui les maintiennent vivans : d'où il résulte un obstacle continuel à la vision. Si ces lambeaux sont d'une étendue capable de masquer la pupille, il est certain qu'alors il faut chercher à les enlever adroitement avec les pinces déliées propres à cet usage. Mais est-on sûr du succès? Cette incertitude feroit croire qu'il seroit mieux pour l'extracteur de laisser les parties *in statu quo*, d'attendre la cicatrice de la cornée, la disparition des accidens consécutifs, pour faire ensuite usage de l'aiguille de Scarpa, à l'aide de laquelle il seroit

faeile de détruire eette eapsule, de la réduire en fragmens, d'en provoquer l'absorption, et de rétablir ainsi la vue. Telle est la conjecture que je hasarde d'autant plus volontiers, qu'après de tels efforts pour débarrasser la pupille, on a tout à eraindre de l'intensité des aecidens eonsécutifs, de la perte totale de la vue, et plus eneore de la sortie immédiate de tout le corps vitré.

Toutes les fois que la seetion de la eornée est aehevée, l'opérateur n'est pas toujours assuré d'avoir ineisé la cristalline, qui quelquefois est dure, eoriace, résiste à la pointe du bistouri. On s'en aperçoit bientôt par les tentatives inutiles pour l'expulsion du cristallin qui reste en position. Pour lors, l'opérateur prend son aiguille à pointe reeourbée légèrement en hameçon. Il la tient eomme une plume à écrire, présente le dos de la courbure de eette pointe entre les lèvres de la plaie, jusque dans la chambre antérieure, au-devant du eristallin; là il retourne la pointe de son aiguille qu'il voit très-bien à travers la eornée, et déchire le plus qu'il peut la partie antérieure de la eapsule. L'instrument est retiré avee les mêmes préeautions, en dirigeant en haut la eourbure de la pointe, et la eonvexité en bas vers les lèvres de la eornée, d'où elle sort sans que l'opérateur coure les risques d'aeeroeher l'iris. Pour cet objet, on peut eneore se servir du kystitome de

Lafaye, instrument d'une grande utilité, fort bien conçu, et dont on peut lire la description dans le Mémoire que ce praticien célèbre a inséré parmi ceux de l'académie de chirurgie.

Lorsqu'il y a deux cataractes à extraire, il faut nécessairement, et pour plus de sûreté, employer deux instrumens, un pour chaque œil. Le praticien a-t-il incisé la cornée et la capsule du cristallin d'un côté? il appliquera sur cet œil la compresse et la bande de la même manière qu'il l'avoit fait pour celui qu'il doit opérer le dernier; puis il procède selon les préceptes que je viens d'indiquer fort en détail. Cette seconde opération terminée, le malade reste en repos quelques minutes après lui avoir ôté son bandeau; enfin le chirurgien tente l'extraction des cristallins, en commençant par l'œil opéré le premier. Je passe sous silence tout ce qui est relatif au traitement consécutif, qui ne doit différer en rien de celui tracé par le professeur Scarpa, et qui est généralement adopté dans nos hôpitaux par nos meilleurs praticiens.

Je ne ferai pas ici le parallèle des deux méthodes d'opérer la cataracte, parce que je suis persuadé qu'aujourd'hui les faits, les observations multipliées décideront d'une question difficile, que j'ai osé reproduire d'après ce que m'avoit appris mon expérience. Il est évident que j'ai présenté

sous un tout autre point de vue la méthode par *dépression* : au premier abord, j'ai rencontré des contradicteurs opiniâtres, mais assez francs pour convenir qu'ils n'avoient jamais déprimé de cataracte; cependant ils résistoient, avec raison peut-être, parce qu'ils avoient constamment réussi en pratiquant la méthode par extraction. Des praticiens zélés, parmi lesquels je dois nommer mon collègue et ami Giraud, chirurgien en second de l'Hôtel-Dieu de Paris, et dont le mérite chirurgical est bien connu, ont abaissé des cataractes avec succès. J'ose espérer de là que par la suite plus familiers avec cette méthode, ils la rendront applicable à tous les cas, et ne diront pas, comme quelques-uns, que nous marchons en arrière en tirant de l'oubli un procédé dont le temps avoit fait justice; mais que nous avons réellement fait un pas en avant, puisque nous avons deux méthodes également bonnes, celle par abaissement étant étayée des connoissances anatomiques les plus modernes et les plus exactes.

(Léveillé.)

## CHAPITRE XVI.

### *De la Pupille artificielle.*

Un inconvénient, non fréquent à la vérité, mais qui cependant survient après l'opération de la cataracte par *dépression* ou par *extraction*, est celui du resserrement de la pupille au point de se fermer en grande partie ou en totalité, d'abord avec une grande diminution, puis avec une perte entière de la vue.

Cet incident très-fâcheux est le plus souvent le produit d'une forte inflammation de la membrane interne de l'œil, et surtout de l'iris, occasionnée par l'*extraction* ou la *dépression* de la cataracte. Dans quelque cas particulier, cet inconvénient arrive par suite de la même opération, mais sans que, selon toutes les apparences, l'inflammation des parties internes de l'œil ou de l'iris en particulier y ait pris aucune part. Dans ces circonstances, après un temps indéterminé de l'opération de la cataracte par *abaissement* ou par *extraction*, on observe que la pupille va tous les jours en se resserrant davantage, sans une cause manifeste, jusqu'à parvenir à s'oblitérer presqu'en totalité, sans que le malade accuse aucune

incommodité dans l'œil, si l'on excepte dans quelques individus une sensibilité beaucoup plus grande qu'à l'ordinaire, de l'organe immédiat de la vision, à un degré même médiocre de lumière.

Il est ordinaire que, dans l'un et l'autre cas, la pupille se resserre jusqu'au point d'admettre à peine la tête d'une petite épingle; reste immobile, et autour d'elle l'iris prend la forme d'une rugosité étoilée ayant un petit trou irrégulier dans le milieu, derrière lequel, après l'*extraction* ou l'*abaissement* de la cataracte, on voit le fond de l'œil noir, où on observe une petite tache, une toile blanchâtre, si par hasard, après la *dépression* ou l'*extraction* de la cataracte, il reste derrière une portion de la convexité antérieure de la capsule du cristallin devenue opaque, et qui par la suite s'est appliquée à la face postérieure de l'iris avec laquelle elle a contracté adhérence.

La théorie a fait supposer par quelques maîtres en chirurgie que quand ce resserrement vicieux de la pupille dérive d'un excès de distension des vaisseaux de l'iris, à raison d'une inflammation vive de la membrane même, on peut y remédier avec l'usage des résolutifs locaux et corroborans, et avec les révulsifs : telles les saignées locales et universelles; tels les purgatifs, les vésicatoires,

le séton à la nuque. Ils ont au contraire jugé les émolliens utiles, ainsi que les anti-spasmodiques internes et externes, dans les cas de constriction de la pupille produite par le spasme de l'iris, et par la sensibilité morbifique accrue et consensuelle de l'organe immédiat de la vue avec l'iris. Mais, quelque plausibles que puissent sembler ces indications curatives de la pupille resserrée, la pratique en a démenti l'efficacité, et nous a pleinement convaincus qu'on ne pouvoit remédier à cette maladie qu'en instituant artificiellement dans l'iris une ouverture qui tînt lieu, et qui fît l'office de la pupille naturelle oblitérée en tout ou en partie.

Cheselden fut, autant que je sache, le premier qui ait osé projeter et exécuter une section de l'iris, dans l'intention d'y faire une *pupille artificielle*. Il introduisoit par la sclérotique, à la distance d'une ligne et demie de la cornée, dans l'intérieur de l'œil une aiguille à cataracte, tranchante seulement d'un côté. Après avoir perforé l'iris vers l'angle externe, puis avancé la pointe de son aiguille par la chambre antérieure de l'humeur aqueuse, jusqu'à ce qu'il parvînt au côté de l'iris qui regarde le nez, et ayant tourné le tranchant en arrière, il la retira en fendant l'iris transversalement.

On a rapporté que cette opération avoit eu le plus heureux succès; mais Janin [1] nous a assuré que, l'ayant pratiqué sur deux sujets avec toute la diligence possible, il n'en avoit jamais retiré aucun avantage, puisqu'après la cessation des symptômes produits par l'opération, il a trouvé que, dans les deux malades, la fente transversale, pratiquée dans l'iris avec le tranchant de l'aiguille, s'étoit de nouveau réunie et consolidée. Avant Janin, Sharp [2] avoit éprouvé la même chose. Il écrit : *J'ai fait cette opération une fois avec quelque avantage; et, peu de mois après, le même orifice que j'avois pratiqué se resserra et reproduisit la cécité.*

Un accident qui arriva à Janin pendant qu'il faisoit l'extraction de la cataracte, de comprendre et de tailler avec les ciseaux la cornée et l'iris en même temps de bas en haut et latéralement à la pupille, lui apprit, ainsi qu'il s'exprime, que la section perpendiculaire faite à cette membrane à un côté de la pupille, étoit le seul moyen vraiment efficace pour obtenir la non consolidation des lèvres de la plaie pratiquée à l'iris, et pour qu'il en résultât une *pupille artificielle*. C'est précisément ce qui engagea cet oculiste à en faire une méthode opératoire, et de la pro-

[1] Mémoires sur l'œil, pag. 182—185.

[2] Traité d'opérat. chirurg., ch. XXIX.

poser comme l'expédient le meilleur pour la formation de la pupille artificielle. Elle consistoit à ouvrir la cornée comme on le pratique pour l'extraction de la cataracte, à fendre ensuite l'iris avec des ciseaux de bas en haut, proche de la partie de la pupille qui regarde le nez, parce qu'en faisant ainsi au côté externe, il assuroit avoir observé que le strabisme en résultoit, à cause de la trop grande divarication des axes optiques.

Dans le petit nombre de cas de resserrement de pupille que j'ai observés et traités, survenus à la suite de l'opération de la cataracte par *extraction* et par *dépression*, je n'ai jamais pu me déterminer à ouvrir la cornée pour effectuer avec les ciseaux la section perpendiculaire de l'iris, proposée par Janin ou tout autre quelconque, instruit des accidens graves et fréquens qui accompagnent l'ouverture de la cornée faite sur des yeux déjà affectés, après l'opération, de forte *ophthalmie interne*, de spasme, d'un accroissement morbifique dans la sensibilité de l'organe immédiat de la vue. Je ne me déciderai jamais à couper de nouveau la cornée, sur laquelle, après l'extraction de la cataracte, il seroit resté une cicatrice irrégulière : j'inclinerai d'autant moins à le faire, que je sais qu'il n'est pas aussi facile que chacun pourroit peut-être le croire,

de fendre avec des ciseaux l'iris devenue flasque par l'écoulement de l'humeur aqueuse.

J'avois eu occasion d'observer plus d'une fois un trait de deux lignes du bord de l'iris, détaché du ligament ciliaire sans dilacération du corps de cette membrane et à la suite de secousses portées sur le globe de l'œil; et qu'à l'endroit du décollement de l'iris d'avec le ligament ciliaire il étoit resté, pendant tout le reste de la vie des sujets, une fente ovale qui auroit pu faire en tout les fonctions d'une pupille artificielle, si l'organe immédiat de la vue et le cristallin n'eussent été, dans ces sujets, trop maltraités par la violence de la secousse. J'avois présent à la mémoire que, dans un cas de *procidence de l'iris* à travers un petit ulcère de la cornée, avec grand tiraillement par la portion considérable d'iris saillante hors de l'œil, et par l'adhésion que cette même membrane avoit contractée avec les bords de l'ulcère de la cornée, l'iris, au lieu de se déchirer dans son milieu, s'étoit plutôt détachée, dans une certaine étendue de sa circonférence, du ligament ciliaire, en y produisant une *pupille artificielle*, qui fut assez favorable au malade après être guéri de la *procidence de l'iris*. Je me rappelois qu'en pareille occasion de déprimer une cataracte, j'avois eu le déplaisir de voir succéder un semblable décollement du bord de l'iris d'avec le li-

gament ciliaire, pour avoir seulement, par inadvertance, poussé le cristallin opaque contre le bord interne de cette membrane, dans le moment que ce corps rouloit opiniâtrément autour de la tige de l'aiguille droite, sans que je pusse le saisir pour l'enfoncer profondément dans le corps vitré et le déprimer. En outre, il m'étoit arrivé dans les différentes dissections anatomiques de l'œil, d'observer assez souvent qu'en saisissant l'iris avec des pinces, et en la tirant non-seulement à peu de distance de son grand disque, mais encore dans le bord même de la pupille, cette membrane délicate se détachoit plutôt de son union avec le ligament ciliaire, que de se déchirer dans son milieu, quoiqu'elle soit certainement d'une nature très-molle [1]; qu'enfin il est hors

[1] Guérin est le seul, de tous les oculistes modernes, qui me semble avoir connu, plus que tout autre, cette circonstance importante du décollement facile de l'iris d'avec le ligament ciliaire. « La séparation de l'iris » du ligament ciliaire est très-aisée à se faire; observation qu'il ne faut jamais perdre de vue lorsque » l'on fait l'opération de la cataracte : car un cristallin » volumineux dont on forceroit l'extraction, pourroit » détacher en tout ou en partie l'iris, et causer des » ravages funestes ». (Pl. 118.) Tous les fauteurs de l'extraction avertissent, à l'occasion de cataracte membraneuse adhérente à l'iris, de tirer doucement cette membranule opaque : autrement on courroit risque de

de doute que l'iris ne soit une membrane tout-à-fait distincte de la choroïde, et n'ait une manière propre de connexion, quoique assez foible, avec le ligament ciliaire, indépendamment de l'union de la choroïde avec ce même ligament.

Toutes ces considérations réunies, particulièrement celle de la foible union de l'iris avec le ligament ciliaire, et par conséquent de la plus grande facilité de détacher le bord de l'iris du ligament avec lequel elle est unie, que de déchirer le corps de cette membrane, m'ont engagé à éprouver une nouvelle manière d'exécuter la *pupille artificielle* dans le cas où, après l'*extraction* ou la *dépression* de la cataracte, la pupille naturelle seroit trop resserrée et oblitérée. Cette manière d'opérer consiste à détacher, moyennant l'aiguille à cataracte, la circonférence de l'iris du ligament ciliaire, dans un certain trajet, sans jamais faire précéder cette opération de la section de la cornée. Le succès répondit à mon attente. Je le démontrerai par des observations; et quant au détail de l'opération dont il s'agit, il consiste dans l'exposition qui suit.

On fait asseoir le malade, et on le fixe comme s'il devoit être opéré de la cataracte; puis, avec

détacher l'iris du ligament ciliaire; accident que l'on regarde comme plus facile à survenir, que le déchirement du corps de l'iris.

une aiguille droite à cataracte, non aussi grosse que celle dont se servent la plupart des chirurgiens, mais subtile [1] comme celle que je préfère, on perce la sclérotique dans l'angle externe de l'œil, à deux lignes environ de l'union de cette membrane avec la cornée, et on fait avancer la pointe jusqu'en haut et en dedans du bord interne de l'iris, vers ce point qui regarde le nez. On va très-près du ligament ciliaire, et on perfore en haut le bord interne de l'iris, jusqu'à ce que la pointe paroisse à peine dans la chambre antérieure de l'humeur aqueuse. Je dis à peine, parce que cet endroit, étant très-étroit, pour peu que la pointe de l'instrument s'avance en-deçà de l'iris, elle se plante dans la substance de la cornée. A la première apparition de l'aiguille dans la chambre antérieure de l'humeur aqueuse, on presse avec elle sur l'iris de haut en bas, de l'angle interne vers l'externe, comme pour la porter en ligne parallèle à la face antérieure de l'iris, afin qu'il s'en détache une portion de son bord, du ligament ciliaire. Ce décollement obtenu, on abaisse la pointe de l'aiguille pour l'appuyer sur l'angle inférieur du principe de la fente que l'on prolonge à volonté en portant l'iris vers la tempe, et en retirant l'aiguille d'avant en arrière, dans une direction parallèle à la face antérieure de

[1] Planche III, fig. XI.

cette membrane, du plus grand axe de l'œil.

Si, après avoir obtenu ce décollement, il ne paroît point de corps opaque dans le fond de l'œil, on en retire entièrement l'aiguille; s'il se présente ensuite en avant, vers la nouvelle pupille, quelque portion de capsule opaque, restée en arrière après la dépression ou l'extraction de la cataracte, cette membranule opaque, réduite en pièces avec la pointe de l'aiguille, est portée en-deçà de la *pupille artificielle*, et déposée dans la chambre antérieure de l'humeur aqueuse où, comme nous l'avons déjà démontré dans le chapitre précédent, ces portions membraneuses ou ces flocons de capsule se dissolvent avec le temps, et sont absorbés avec l'humeur aqueuse, qui se renouvelle incessamment.

En conséquence de ce décollement de l'iris du ligament ciliaire, il est constant qu'il se fait un épanchement de sang, qui trouble toujours plus ou moins l'humeur aqueuse ; mais ce sang est absorbé par la suite, et l'œil reprend son premier brillant.

Pendant l'opération, le malade doit être plus tourmenté que quand on lui abaisse ou extrait la cataracte : il n'en peut pas être autrement, puisqu'en détachant une partie du bord de l'iris d'avec le ligament ciliaire, on ne peut ne pas au moins tirailler ou rompre quelques filets des

nerfs ciliaires qui viennent s'implanter dans l'iris. En général, dans les deux malades que j'ai observés, les symptômes consécutifs de cette opération n'ont été ni opiniâtres ni funestes. D'après quelques épreuves faites sur les cadavres, je suis d'avis que l'aiguille courbée, dont je me sers pour la dépression de la cataracte, peut mériter la préférence sur la droite, même pour la formation d'une pupille artificielle : c'est ce dont je me propose de me rendre certain à la première occasion favorable.

## LIX^e^ OBSERVATION.

Il y a quelques années qu'en présence de plusieurs étudians en chirurgie, j'opérai d'une cataracte à l'œil gauche un paysan de Borgo-Santo-Siro : il avoit cinquante ans, et je me servois encore de l'aiguille droite. En déprimant le cristallin, j'éprouvai de la difficulté à presser ce corps d'une manière stable avec l'aiguille, autour de laquelle il ne cessoit de tourner. Il se porta de côté contre cette portion du bord de l'iris qui regarde le nez, détacha cette membrane, dans une certaine étendue, du ligament ciliaire, et se disposoit à passer en deçà dans la chambre antérieure de l'humeur aqueuse. Je l'en retirai au mieux : et nonobstant un peu de trouble produit

produit par le sang épanché, après quelques mouvemens, je piquai avec la pointe de l'aiguille le cristallin dur, cataracté, et je l'enfonçai profondément dans l'humeur vitrée, hors de l'axe visuel. Je me contentai de recouvrir l'œil avec un plumaceau de charpie sèche, et de faire mettre le malade au lit.

Le même soir, cet homme se plaignoit d'une grande douleur et de chaleur dans l'œil opéré ; je lui fis faire une saignée abondante du bras, et couvrir l'œil douloureux avec des sachets de voile remplis d'herbes émollientes bouillies dans le lait. Le lendemain, je le purgeai avec la crême de tartre; une diète rigoureuse fut prescrite. Néanmoins les paupières et la conjonctive se gonflèrent notablement jusqu'au cinquième jour : je sentis la nécessité de faire répéter la saignée ; puis cet engorgement se dissipa par degrés, et disparut entièrement le quatorzième jour.

Alors j'examinai l'œil avec attention. Je vis que l'humeur aqueuse n'avoit pas encore repris sa transparence ; que la pupille naturelle, fort resserrée, presque oblitérée, s'étoit placée de l'angle interne de l'œil vers l'externe, par l'adossement de la portion d'iris détachée du ligament ciliaire; qu'enfin, dans le lieu de ce décollement, il étoit resté une fente ovale longue de deux lignes et demie, à travers laquelle le malade distinguoit suf-

fisamment bien les objets. En moins de deux autres semaines l'œil reprit sa pellucidité naturelle; et peu de jours après je déprimai la cataracte de l'œil droit avec le meilleur succès possible.

### LX^e OBSERVATION.

Une femme des montagnes du pays de Gênes, Maria Guerini, âgée de quarante-cinq ans, vigoureuse, mais de temps en temps sujette à des rhumatismes qui lui prenoient tantôt le dos, tantôt le cou et la tête, avoit depuis long-temps perdu l'usage de l'œil gauche par cause de cataracte. Prévoyant qu'elle ne tarderoit pas d'éprouver le même désagrément à l'œil droit, elle se transporta dans cette école clinique pour y être opérée.

J'abaissai heureusement la cataracte de l'œil gauche, et tout fut bien jusqu'au quatrième jour que la malade éprouva une fluxion aux dents, fut prise d'un rhumatisme au cou et dans tout le coté gauche de la tête, avec douleur vive, forte inflammation, engorgement des paupières et du globe de l'œil opéré. La conjonctive étoit gonflée et saillante comme dans le *chemosis*. Je fis faire une saignée abondante du pied et localement, au moyen des sangsues; j'ordonnai l'application d'un vésicatoire à la nuque et un purgatif répliqué, avec un grain de tartrite de potasse, dissous dans une livre de décoction de chiendent; et

durant le jour je fis faire usage d'une infusion tiède de fleurs de sureau. L'œil fut fomenté avec des sachets remplis d'herbes émollientes : l'inflammation étoit telle en dehors et en dedans de l'œil, que l'hypopion sembloit inévitable. Cet état de perplexité dura une semaine, puis le rhumatisme et l'ophthalmie se dissipèrent par degrés. Néanmoins le malade se trouva aveugle de l'œil gauche, comme avant l'opération. La pupille s'étoit rétrécie au point qu'elle sembloit oblitérée. Je ne crus pas opportun de toucher de nouveau à cet œil; je persuadai à la malade de retourner à l'hôpital : quelques mois après, elle revint.

Alors je la purgeai avec le tartre émétique à doses réfractées; et après l'avoir tenue pendant quelques jours à une diète convenable, je la soumis à l'opération de la *pupille artificielle :* la sclérotique fut percée avec une aiguille droite assez subtile, dont je fis avancer la pointe contre la sommité du bord de l'iris qui regarde le nez; et je vis à peine la pointe de cet instrument, que, pressant avec elle en bas et en tirant l'iris vers la tempe, je détachai une portion du bord de l'iris du ligament ciliaire, et je continuai ainsi en descendant de deux lignes et demie; je retirai ensuite l'aiguille de l'œil. La malade donna les signes d'une vive douleur, et l'humeur aqueuse se troubla un peu.

A peine couchée, je lui fis faire une saignée du pied; je recouvris l'œil de sachets d'herbes émollientes bouillies dans le lait, et, vers le soir, je lui fis prendre une émulsion, à laquelle j'ajoutai dix gouttes de laudanum : la nuit fut tranquille.

La conjonctive et les paupières s'enflammèrent ensuite, mais légèrement. Dans peu de jours cette incommodité céda aux seuls émolliens externes; et après la cessation entière du stade inflammatoire, on fit utilement usage de l'eau végéto-minérale.

Le onzième jour de l'opération, je pus examiner commodément l'œil opéré : l'humeur aqueuse n'avoit pas encore repris sa limpidité. La fente perpendiculaire existante entre le bord interne de l'iris et le ligament ciliaire servoit de pupille, au moyen de laquelle cette femme distinguoit les objets qu'on lui présentoit. Après un mois de convalescence, l'obscurcissement produit par le sang épanché dans l'humeur aqueuse disparut entièrement, et la dame, guérie, quitta l'hôpital.

### LXI^e^ OBSERVATION.

Un mendiant fut opéré de la cataracte par *extraction* dans un des hôpitaux du Piémont : il perdit l'œil gauche, et se trouva enfin avec la pupille de l'œil droit si rétrécie après un cours

inflammatoire des plus violens, qu'à peine elle auroit pu admettre la tête de la plus petite épingle; en un mot il voyoit très-peu de cet œil. Il vint dans cette école clinique pour une luxation de la main gauche, à la suite d'une chute qu'il fit sur la glace. Dès qu'il fut guéri de ce mal, je lui proposai de faire quelques tentatives pour améliorer sa vue; il y consentit.

Je portai l'aiguille droite dans l'œil droit, comme pour abaisser la cataracte; j'en fis parvenir la pointe au bord interne et supérieur de l'iris, que je traversai autant qu'il me fut possible dans ce bord même; puis, en pressant en partie l'iris de haut en bas, en le retirant vers le tempe, je la détachai du ligament ciliaire dans une étendue de deux lignes et demie; après quoi, je retirai l'aiguille en laissant l'humeur aqueuse un peu trouble.

Pendant le décollement de l'iris du ligament ciliaire, le malade donna les signes d'une sensibilité vive; mais il fut calme aussitôt après qu'on lui eut couvert l'œil d'un sachet de voile rempli d'herbes émollientes bouillies dans le lait.

Le troisième jour, il y eut un gonflement notable des paupières et de la conjonctive: je fis faire une forte saignée; je purgeai avec le tartrite acidule de potasse, sans jamais cesser les applications émollientes. Le dixième jour, l'*ophthalmie*

*aiguë* se dissipa ; il survint une foiblesse locale, qui céda à l'usage du collyre vitriolique, uni avec le mucilage de pomme de coing.

Le vingtième jour, je trouvai que la *pupille artificielle* étoit telle que je me l'étois proposée, puisque le malade distinguoit suffisamment bien les objets. Presqu'un mois après, cette teinte légère de sang qui troubloit l'humeur aqueuse se délaya enfin et disparut totalement.

## LXII^e OBSERVATION [1].

En 1788, je vis une dame à qui on avoit fait à l'œil gauche l'extraction de la cataracte. A la suite d'une inflammation grave qui, selon elle, dura cinquante jours, la pupille se ferma. Dans son enfance, par suite de la petite vérole, la cornée suppura, et l'œil droit fut perdu. Dans un tel état, pour donner la vue à cette malheureuse, je ne vis d'autre moyen que d'ouvrir dans l'œil

[1] Cette observation m'a été communiquée par M. François Buzzi, très-habile chirurgien et oculiste de Milan, déjà connu parmi les anatomistes par sa découverte de la *tache jaune* dans le fond de l'œil, décrite ensuite par Sommering. Persuadé de l'imperfection des moyens connus pour l'exécution de la *pupille artificielle*, il avoit depuis long-temps adopté et pratiqué la nouvelle méthode exposée dans ce chapitre.

gauche une pupille artificielle, que j'exécutai en tout de la manière suivante.

Je fis asseoir la malade sur une chaise: un aide situé derrière tenoit avec sa main droite, placée sous le menton, la tête appuyée contre sa poitrine; avec l'index et le doigt du milieu de la main gauche, il élevoit la paupière supérieure de l'œil gauche, dans l'instant que j'abaissois aussi la paupière inférieure avec l'index et le doigt du milieu de ma main gauche. Je tenois de la main droite une aiguille en forme de lance, avec laquelle je perçai la cornée opaque à deux lignes de distance de la circonférence de l'iris. Poussant ensuite l'aiguille en avant, je pénétrai l'iris vers sa partie supérieure, à une ligne environ de la pupille fermée; et après avoir passé cette même aiguille dans une ligne parallèle à la face antérieure de l'iris, j'ai incliné sa pointe en bas, et en même temps je l'ai poussée en arrière vers le centre de l'humeur vitrée, en détachant supérieurement l'iris avec force, et dans la troisième partie au moins de sa circonférence. C'est ce que je fis avec la même promptitude que dans la dépression de la cataracte: autrement le sang qui s'écoule des vaisseaux rompus de l'iris dans la chambre antérieure, remplit cette cavité, empêche de voir l'iris; enfin, si on n'emploie pas cette célérité, l'opération peut être imparfaite, même inutile.

Peu d'heures après, il s'est manifesté une tension douloureuse dans le bulbe de l'œil; elle se prolongea à l'orbite, à la joue et à la moitié de la tête de la malade. J'employai alors les remèdes généraux pour prévenir une inflammation grave. Après trente-cinq jours de demeure au lit, le sang extravasé dans la chambre antérieure étoit entièrement dissous, et j'ai pu voir que cette portion d'iris détachée s'étoit portée vers la tempe, au point de laisser dans le lieu du décollement une grande *pupille artificielle* oblongue. Ensuite la malade a pu marcher librement d'elle-même, en se servant de lunettes à cataractes pour lire ou écrire.

En voilà assez sur la *pupille artificielle*, dans les cas où la pupille naturelle s'est extrêmement rétrécie ou oblitérée à la suite de l'opération de la cataracte.

Je ne trouve pas grande difficulté à me persuader qu'au moyen d'une aiguille on puisse encore remédier à cette espèce de resserrement de la pupille, compliqué d'adossement et d'adhérence de la convexité antérieure de la capsule du cristallin cataracté. En effet, outre un nombre assez grand d'observations rapportées sur cette matière par des écrivains dignes de foi, je pourrois en produire d'autres qui me sont propres, et qui ont rapport aux cataractes compliquées

d'un resserrement notable de la pupille, avec immobilité dans son contour, qui ont été déprimées avec succès à l'aide de l'aiguille, et dans lesquelles, après cette opération, la pupille, auparavant rétrécie et immobile, a repris son ampleur et sa mobilité naturelle [1].

Quand aussi, dans quelque cas particulier, l'adhérence de la convexité antérieure de la capsule du cristallin cataracté à la face postérieure de l'iris rendroit celui-ci non susceptible d'être séparé au moyen d'une aiguille, je suis d'avis qu'il ne pourroit y avoir d'autre conséquence que celle de détacher l'iris dans un certain trajet de la circonférence du corps ciliaire, et enfin de produire une *pupille artificielle*. Cependant l'éclaircissement de cet article dépendra des expériences et des observations que l'on fera par la suite, m'étant proposé de n'assurer sur cette matière que ce que la pratique m'avoit appris et prouvé par un nombre suffisant de faits.

[1] On dit que, dans ce cas particulier, le célèbre oculiste Demours a pratiqué heureusement une pupille artificielle, en perforant avec un bistouri la cornée et l'iris proche la sclérotique, et en emportant avec des ciseaux une portion de l'iris, de la grandeur et de la forme d'une graine d'oseille, sans déranger le cristallin de sa position naturelle.

# REMARQUES ADDITIONNELLES

## AU SEIZIÈME CHAPITRE.

La première idée de former des pupilles artificielles est due à Cheselden, dont la méthode d'opérer fut exécutée sans succès, depuis lui, par un certain nombre de chirurgiens fort habiles. Ces contretemps n'arrêtèrent point les praticiens, et il résulte des essais nombreux qu'on a faits, qu'on doit réduire à trois les méthodes imaginées pour diviser l'iris quand la cécité est l'effet de l'occlusion entière de la pupille. L'*incision* simple, l'*excision*, le *décollement de l'iris* sont les trois principaux moyens à l'aide desquels on a tenté de parvenir à ce but.

### *De l'incision de l'iris.*

Ce qui étonnera toujours les chirurgiens littérateurs, c'est que l'on ne soit pas d'accord sur l'état du sujet que Cheselden opéra pour la première fois. Aveugle de naissance, cet enfant, âgé de 13 à 14 ans, fut-il opéré de la cataracte? ou bien recouvra-t-il la vue après la simple incision transversale du centre de l'iris dont la pupille n'existoit pas? Il me paroît constant qu'alors,

sans en excepter Cheselden, on s'occupa moins de la maladie que des effets du contact de la lumière et de l'impression qui en résultoit relativement aux idées positives de l'individu, comparées avec ce qu'elles étoient avant l'opération, et ce qu'elles furent après. A part cette circonstance tout-à-fait curieuse et importante, dont on peut voir les détails très-instructifs dans l'observation rapportée par Cheselden, ensuite par d'autres écrivains les plus célèbres du siècle dernier [1], on peut élever des doutes sur la cause réelle de la cécité chez cet enfant. Il me sera facile de démontrer qu'il ne fut alors question que de deux cataractes de naissance, éloignées de l'axe visuel selon la méthode usitée dans ce temps. Pour cela, je n'ai besoin que de prendre mes preuves dans Cheselden, qui ne fait nulle mention de la pupille, et dans les praticiens qui ont écrit à la même époque sur cet objet, ne croyant pas devoir m'attacher à l'opinion d'auteurs, d'ailleurs fort distingués, qui n'étoient pas de notre profession.

L'enfant dont il s'agit pouvoit distinguer le

[1] *Cheselden*, philosophical transactions, T. 35, n°. 402, p. 451. The anatomy of the human Body. *Morand*, Mémoires de l'Académie de chirurg. T. VII, édit. *in*-12, *Mauchart*, Collect. des Thèses chirurg. par Haller, T. II, p. 151. Haller. Physiolog., T. V, p. 519.

jour des ténèbres, de même que les couleurs les plus intenses, telles que le blanc, le noir et l'écarlate, ce qui s'observe surtout chez quelques cataractés; mais il n'est pas dit que les rayons lumineux traversoient l'iris et ne faisoient qu'une foible impression sur la rétine, parce qu'il leur falloit auparavant traverser la cloison intermédiaire opposée par l'iris. Les objets n'étoient donc vus que d'une manière confuse, et quelque idée que s'en fût faite l'aveugle de naissance, il a dû trouver une grande différence entre ce qu'ils étoient réellement lorsqu'il les vit pour la première fois, et la manière dont son imagination les lui représentoit lorsqu'il étoit réduit à l'avantage seul de les toucher. « Il en étoit ainsi, dit Cheselden, de ce jeune homme qui connoissoit les couleurs isolées et au grand jour, lorsqu'il les vit après la *dépression*. Les foibles idées qu'il en avoit auparavant ne furent point suffisantes pour les lui faire reconnoître ensuite, et il ne pouvoit croire qu'elles fussent les mêmes que celles dont il connoissoit les noms [1] ». Sur l'exposé de l'au-

[1] And thus it was with this gentleman, who, though, he knew these coulours asunder in a good light, yet when he saw them after he was *couched* (*to couch an eye* signifie abaisser la cataracte), the faint ideas he had of them before, were not sufficient for him to know them by afterwards, and therefore he did not think

teur, on peut prononcer que l'aveugle fut opéré de la cataracte, comme l'ont très-bien pensé Haller, Lecat, et beaucoup d'autres anatomistes distingués. Cette opération fut pratiquée en 1728, et le résultat en fut publié dans l'année suivante.

Comment se fait-il qu'un praticien aussi instruit que Morand se soit si grandement trompé et ait induit en erreur tous les chirurgiens français, parmi lesquels il faut excepter notre illustre maître, le professeur Sabatier, qui partage l'opinion de Haller et de Lecat? En 1729, Morand se rend en Angleterre auprès de Cheselden, et parmi les motifs qui l'engagèrent à faire ce voyage, on devoit compter pour quelque chose la curiosité légitime de voir un aveugle né devenu fameux, et de reconnoître l'état de ses deux pupilles. Qu'on lise la relation insérée dans les Mémoires de l'Académie de chirurgie, et rien n'annonce que notre voyageur ait examiné le jeune homme, qu'il n'a pas même vu. Il se contente de rapporter le fait en disant, plus que Cheselden, que le malade avoit vu: ce qui étoit connu de toute l'Europe, et qu'on lui avoit ouvert deux pupilles artificielles, lorsque l'opérateur n'avoit

them the same wich he had before known, by those names. *The anatomy of the human Body*, p. 301, IX^e. édit.

fait mention que d'*abaissement*. Il ne paroît pas non plus que Morand se soit entretenu de ce point de pratique relatif au fait dont il s'agit, avec Cheselden; car il n'auroit point trouvé d'obscurité dans le détail inséré dans les Transactions philosophiques. Il est probable que la difficulté de bien entendre ce passage étoit relative au mot *couched*, qui veut dire *abaissé*, *déprimé;* ce qu'il ne pouvoit avec raison concilier avec la manière d'ouvrir une pupille: aussi préfère-t-il décrire l'opération d'après celle qu'il a vu faire par Cheselden. En supposant que Morand eût omis de se convaincre par ses propres yeux, qu'il se fût contenté d'une simple tradition: ce qui n'auroit pas été excusable; Sharp, élève de Cheselden, et qui a écrit du vivant de ce chirurgien célèbre, auroit dû connoître cet aveugle né, l'examiner, recueillir des détails positifs sous le point de vue qui nous intéresse, et il n'en dit pas un seul mot. Je pourrois citer d'autres écrivains contemporains qui gardent le même silence, si nous avions moins d'estime pour les écrits de Sharp.

Il résulte de tout ce que je viens de dire que Morand étoit dans l'erreur sur le compte de l'aveugle né, et qu'il a donné une direction vicieuse aux idées des écrivains qui lui ont succédé. Mais ce qui étonnera davantage, c'est qu'un chirurgien du plus rare mérite, c'est que Bertrandi

ait tronqué l'histoire de Morand, en lui faisant décrire le procédé opératoire, tel qu'il a été exécuté sur l'aveugle né; ce qui est une faute très-grave : car Morand n'a fait sa description, que d'après ce qu'il avoit vu sur le second malade que Cheselden opéra en sa présence, motivé sur ce qu'il ne trouvoit pas assez de clarté dans l'exposé qu'on lit dans les Transactions philosophiques.

Quoi qu'il en soit, s'il est prouvé jusqu'à la dernière évidence que l'aveugle né a été réellement opéré de la cataracte, il n'en est pas moins vrai que Cheselden a imaginé le premier d'ouvrir des pupilles artificielles, en faisant une incision transversale dans le centre de l'iris. Morand qui a assisté à une semblable opération donne sur le procédé les détails suivans. Avec une aiguille plus large et moins pointue que celle à cataracte, tranchante d'un seul côté, Cheselden perça la sclérotique à une demi-ligne du rebord de la cornée transparente, et traversa toute la chambre postérieure de l'humeur aqueuse. Arrivé aux deux tiers de la partie postérieure de l'iris, il tourna la pointe contre cette membrane, qu'il coupa en travers et entama assez en retirant l'instrument, pour faire une incision horizontale de laquelle il devoit résulter une prunelle oblongue, plus ouverte dans le milieu qu'aux deux extrémités, à peu près figurée, mais à contre-sens,

comme celle des chats. C'est ici que se borne le récit, et chacun recherche inutilement si cette opération a été suivie de succès. L'historien se tait sur ce point essentiel, et on voit encore Bertrandi lui faire dire que le malade recouvra la vue : *la fece puoi nuovamente* (*il Cheselden*) *coll stesso esito in presenza del* Morand *a un altro fanciullo, cui la pupilla erasi ottturata accidentalmente dopo la nascita* [1]. Non-seulement il n'est pas dit que cette opération fut heureuse, mais encore il n'est question, ni d'enfant, ni d'âge : je me flatte de l'exposer ici très-clairement, l'ayant vu faire par M. Cheselden à Londres, sur un œil *dont l'iris s'étoit fermé par accident.* On ignore si le sujet avoit été ou non opéré de la cataracte.

On ne se seroit pas tu sur le succès de cette opération, s'il eût été heureux. Je suis convaincu, par cette seule raison, qu'il ne le fut pas. C'est à tort que M. Toché-Coulcon [2] a avancé que ce procédé de Cheselden a été couronné de succès dans plusieurs cas où son auteur l'a employé. Il seroit impossible, je pense, d'après les recherches multipliées que j'ai faites, de prouver

[1] Opere anatomiche a cherusice di *Ambrogio Bertrandi*, T. XI, p. 64.

[2] Dissertation sur les pupilles artificielles, *in*-4.° Strasb. 1803.

cette

cette assertion générale qui est hasardée : car, sans parler du sujet de treize à quatorze ans, qui étoit réellement cataracté, il n'y a pas d'exemple connu que la vue ait été recouvrée, même dans la pratique de Cheselden. Sharp, qui étoit un contemporain immédiat, n'en fait mention d'aucun, et Warner [1] dont le témoignage n'est pas suspect a vu beaucoup opérer de cette manière sans avoir été témoin d'aucun succès. Janin [2] n'a pas été plus heureux : d'où l'on doit conclure que Cheselden a conçu le premier et exécuté le projet d'ouvrir une pupille artificielle ; qu'il en a connu la possibilité, et que s'il n'a pas été heureux, c'est que son procédé n'étoit pas celui qui convenoit.

Sharp, dont le Traité d'opérations a paru plus de douze ans avant la mort de Cheselden qui eut lieu en 1752, proposa de procéder différemment à l'ouverture des pupilles artificielles. « Après avoir fixé l'œil à l'aide du *speculum oculi*, on perce la conjonctive au même endroit que pour abattre la cataracte, se servant à cet effet d'un bistouri particulier dont la lame est tenue horizontalement, et le dos tourné vers l'o-

[1] Description of the human eye, etc., p. 84. London. 1775.

[2] Mém. et Obs. physiol. anatom. sur l'œil, p. 181, obs. I et II. Lyon. 1772.

pérateur; et on insinue cet instrument entre le ligament ciliaire et la circonférence de l'iris, dans la chambre antérieure de l'œil. Le bistouri étant avancé jusqu'à l'extrémité opposée de l'iris, on fait une incision tout au travers de cette membrane. Si l'opération réussit, l'incision s'élargira aussitôt d'elle-même, et formera un trou considérable, qui s'agrandira ensuite.

« Quant à l'endroit où il faut ouvrir l'iris, cela dépend de la nature de la maladie. S'il n'y a pas autre chose qu'une contraction de l'iris, l'incision doit se faire dans le milieu, qui est la place naturelle de la prunelle. Mais s'il y a une cataracte, il faut ouvrir au-dessus ou au dessous de la cataracte. Je crois néanmoins qu'il vaut mieux que ce soit au-dessus. » — « J'ai fait une fois cette incision avec un succès passable; mais, au bout de quelques mois, l'ouverture se referma, et la personne redevint aveugle [1]. »

M. Toché-Couléon a exposé le procédé de Sharp d'une manière si vague et si indéterminée, qu'on seroit tenté de croire que le praticien anglais ouvroit directement la cornée, et l'auteur de la dissertation déjà citée s'est trompé en disant que la plaie de l'iris s'est réunie *quelques jours* après l'opération [2], lorsque Sharp parle de

[1] Traité des opérations, ch. XXIX, p. 314-15.

[2] Dissert. citée, pag. 12, 18,

quelques mois. Ces détails doivent être exposés avec l'exactitude la plus rigoureuse dans une monographie. Richter a fait des remarques beaucoup plus judicieuses contre ce nouveau procédé. Il a eu raison de le regarder non-seulement comme difficile dans son exécution, mais même de prononcer qu'il étoit dangereux. En effet, Sharp ne pouvoit ne pas pénétrer dans l'humeur vitrée, pour passer ensuite sous le corps ciliaire, entre lui et le rebord du cristallin et de là dans la chambre postérieure; il lui falloit encore plonger la pointe de son instrument, dirigée en devant, dans les procès ciliaires, dans le tissu de l'iris, avant de pénétrer dans la chambre antérieure. Dans tous ces mouvemens, il étoit difficile que l'humeur aqueuse ne s'écoulât pas au dehors en suivant la tige de l'instrument : alors l'iris devoit se plisser, se froncer, et ne pouvoit être divisée avec sûreté et toute l'exactitude nécessaire [1].

[1] *Sharp* hanc operationem peragit ratione, quæ incommoda immò periculosa esse videtur. Cùm enim ille cultellum, quo incidit iridem, in cameram posteriorem infigat, non potest non processus ciliares discendere, et cùm cultellus ponè iridem conspici nequeat, iridem pertundere loco incongruo. Cùm elapso humore aqueo iris corrugetur, nec tuto et bene incidi possit, cavendum sedulò est, ne effluat humor ille priusquàm incisa iris est. *Observ. chirurgicar.* Fasc. primus, p. 82.

Si, comme le suppose Sharp, à l'imperforation de l'iris se joignoit une opacité du cristallin ou de sa capsule, il n'est pas douteux que le procédé qu'il propose seroit encore plus incertain. Bien plus, on peut affirmer qu'il seroit absolument inutile. 1°. On ne pourroit diviser l'iris de devant en arrière sur son limbe supérieur, ou sur l'inférieur, sans attaquer cette même capsule et ce cristallin; 2°. en supposant que cette section fût exacte et régulière, la pupille artificielle auroit derrière elle un corps opaque, et le malade ne seroit pas plus avancé qu'auparavant. Dans le sujet opéré par le chirurgien anglais la cécité qui a reparu a pu dépendre autant de l'agglutination immédiate des lèvres de la plaie faite à l'iris, que de la réunion de cette membrane avec la capsule du cristallin, ou de ce corps lui-même, à la suite d'une inflammation qui a nécessairement dû avoir lieu. En un mot, il est de toute impossibilité, en opérant ainsi, de fendre régulièrement l'iris sans diviser aussi la capsule du cristallin dans le même sens. Sous ce rapport, l'opération ne devoit pas réussir, et le procédé de Sharp est plus hasardeux que celui de Cheselden, à l'aide duquel on pouvoit ne pas blesser la capsule du cristallin, sans qu'on ose, pour cela, affirmer que cet accident n'arrivât pas quelque fois.

Janin fut contraint de renoncer à ouvrir des pupilles artificielles en fendant l'iris en travers, lorsque le hasard lui apprit que les plaies faites dans la largeur de cette cloison mobile ne se réunissoient pas. L'expérience l'ayant également instruit que le strabisme étoit l'effet d'une fente verticale faite en dehors de la pupille sur l'iris, il a reconnu que c'étoit en dedans qu'il falloit opérer, et qu'on avoit plus de succès à espérer. Ne pouvant point commencer d'après les procédés de Cheselden et de Sharp, il incisoit d'abord la cornée, comme s'il eût voulu extraire un cristallin ; puis relevant ce lambeau avec une curette, il portoit contre l'iris la lame inférieure, terminée en pointe aiguë, de ciseaux courbes ; il perçoit l'iris du côté du grand angle de l'œil, le divisoit d'un seul coup de bas en haut à une demi-ligne de l'ancienne pupille. Il en résultoit une ouverture permanente, figurée en croissant, de deux lignes et demie d'étendue, dont la convexité regardoit le petit angle de l'œil. Le chirurgien de Lyon s'en est tenu à cette pratique, qui lui a constamment réussi, contre laquelle il n'y a rien à opposer, puisque tous les faits connus sont, pour ainsi dire, en sa faveur.

Avant Janin, Guérin avoit aussi fait la section de la cornée chez un homme auquel il avoit précédemment extrait le cristallin opaque. A l'aide

d'un petit instrument tranchant, ce praticien s'étoit contenté de faire une incision cruciale dans le centre de l'iris dont la pupille étoit fermée. Le malade vit passablement bien à l'aide de cette pupille artificielle, dont on ne peut pas dire que le succès fût complet. Assurément, les circonstances étoient plus favorables que chez les sujets dont ont parlé Cheselden et Sharp, puisqu'on sait positivement que le cristallin n'existoit plus. On doit donc regarder ce succès peu complet comme l'effet de la réunion par première intention d'une grande partie de l'étendue des plaies faites en croix dans le centre de l'iris, et conclure que de simples sections verticales et perpendiculaires dans ce point ne sont pas suffisantes pour remplir parfaitement les vues du praticien.

Un des plus célèbres écrivains de ce siècle, Richter, qui dans le procédé de Sharp avoit raison de regarder l'écoulement de l'humeur aqueuse comme un obstacle à ce que la section de l'iris pût être régulière, proposa d'opérer de manière à éviter cet inconvénient fâcheux. Pour atteindre ce but, ce praticien se servoit du même instrument propre à faciliter l'extraction d'un cristallin opaque. Après avoir pénétré à travers la cornée jusque dans la chambre antérieure, il poussoit la pointe du bistouri vers le centre

oblitéré de la pupille, piquoit dans ce point, et, après avoir dilaté en haut et en bas, retiroit cet instrument [1]. En procédant ainsi, lorsqu'on est certain que le cristallin étoit encore en position, il étoit difficile de ne pas le blesser après avoir divisé sa capsule : par les mêmes raisons opposées aux modes de faire de Sharp et de Guérin, on ne pouvoit guère compter sur un succès, et il y a tout lieu de croire qu'aucun des malades opérés de cette manière n'a recouvré la vue. Pour me convaincre de cette vérité, je n'ai pas même besoin du témoignage de ma raison : il me suffit de suivre l'auteur dans son expérience plus avancée. En effet, Richter paroît avoir entièrement abandonné ce procédé, dont l'expérience lui a sans doute démontré les inconvéniens, sinon l'inutilité parfaite; car, dans un ouvrage très-postérieur, non-seulement il n'en fait pas mention, mais même il n'en propose pas d'autres, puisqu'il adopte exclusivement celui de MM. Wenzel [2]. Je termine ici tout ce que j'ai à

[1] Cuspidem cultelli eodem ac in operatione cataractæ modo, eidemque corneæ loco immitto. Hoc facto, cultellum in anteriorem oculi cameram propello, donec cuspis illius centro iridis obversa sit, quod cuspide cultelli pertundo, factamque aperturam sursùm deorsùmque dilato, quo facto, cultellum retraho. *Fasc.* I, p. 83. Gœttling. 1770.

[2] Élém. de chirurg. T. III, p. 369, Traduct. italienne,

dire sur la formation des pupilles artificielles par simple incision : les succès constans qu'on a pu obtenir ne sont dus qu'au procédé de Janin ; on ne doit pas compter sur celui de Guérin. Il est beaucoup d'auteurs dont je n'ai pas cru devoir parler, parmi ceux qui se sont occupés d'une semblable pratique. Je l'ai fait à dessein pour quelques-uns dont les observations ne méritent pas la plus légère confiance, et dont les écrits signalent plutôt le charlatan que l'homme vraiment instruit. Quant aux autres, ou je n'avois pas leurs ouvrages sous la main, ou bien je possède leur doctrine d'une manière si peu présente, que je n'ai pas voulu me hasarder à la citer.

### *De l'excision de l'iris.*

L'excision d'une partie de l'iris suppose dans celui qui la pratique l'intention d'établir une perte de substance durable qui tienne toujours lieu de la pupille qui existoit précédemment. On doit reconnoître deux circonstances particulières dans lesquelles peut se trouver l'opérateur. Ou la cornée n'aura rien perdu de sa transparence, ou bien elle sera obscurcie par une tache plus ou moins grande, capable de masquer en tout ou en partie le lieu qu'occupe la pupille oblitérée ou non. Dans le premier cas, l'excision

devra nécessairement être pratiquée dans le centre même de l'iris, et dans le second on opérera sur la portion de cette membrane qui correspondra au centre transparent qui peut rester dans la cornée. C'est au célèbre Wenzel, le père, qu'on est redevable de cette première idée, qui a été si généralement adoptée après avoir été conçue, que les procédés ont infiniment peu varié pour ce qui concerne l'exécution : peut-être aussi est-ce parce que nous n'avons pas encore assez vieilli depuis. En attendant, il nous faut convenir que nous ne devons pas espérer de long-temps qu'on nous propose des procédés plus parfaits que ceux que nous connoissons.

Ce n'est que d'après une tradition orale que notre illustre maître le professeur Sabatier a connu le procédé de Wenzel père. Cet habile oculiste incisoit la cornée dans les deux tiers inférieurs de sa circonférence; il saisissoit avec des pinces et soulevoit le centre de l'iris pour en exciser une portion dont le défaut laissoit une ouverture indélébile [1]. De cette manière, on n'avoit à craindre ni la lésion du cristallin, ni celle de sa capsule. Un chirurgien distingué d'Angers n'opère point autrement, si ce n'est qu'au lieu de pinces il se sert d'une érigne très-fine ou de la pointe recourbée d'une aiguille détrempée et

[1] Médecine opératoire, T. III, p. 90.

montée sur un manche pour soulever le centre de l'iris, l'isoler de la cristalloïde et l'exciser, afin d'obtenir une ouverture qui, eu égard au pli de cette membrane, a presque toujours la figure d'une losange. Cette pratique est sûre toutes les fois que l'occlusion de la pupille naturelle est l'effet d'une inflammation qui a succédé à une extraction antécédente du cristallin, et qu'on n'a pas de raison pour craindre l'abolition des fonctions de la rétine. Elle est également heureuse quand l'iris est sans adhérence à la face antérieure de la cristalloïde; mais on ne peut se dissimuler que cette adhérence de l'iris et de la capsule du cristallin peut se rencontrer. Dans ce cas, il est impossible d'établir une pupille artificielle sans perte de substance de la capsule, et on ne doit compter sur le succès qu'autant qu'on fait en même temps l'extraction du cristallin, qui deviendroit bientôt opaque, s'il ne l'étoit pas déjà avant l'opération. On ignore si M. Wenzel a rencontré un cas aussi compliqué; mais on sait que M. Mirault a ouvert une pupille artificielle chez une femme précédemment opérée de la cataracte; puis deux autres, il y a douze ans, à une jeune personne âgée de vingt-deux ans, qui, dans son bas âge, avoit éprouvé des ophthalmies graves et répétées; chez elle, les cristallins étoient intacts et transparens : d'où l'on peut conclure

que, n'ayant pas d'adhérence à détruire, M. Mirault opéroit dans des circonstances on ne peut pas plus favorables.

Aucune observation ne se trouve à l'appui du procédé de Wenzel; ce praticien n'en parle pas même dans l'excellent *Traité sur la Cataracte* publié par son fils : en sorte qu'on seroit tenté de croire qu'il n'y eut pas une très-grande confiance. Les faits que nous connoissons lui appartenir, constatent que cet oculiste n'a pas toujours opéré de cette manière. En effet, nous savons qu'après avoir percé la cornée il poussoit la pointe de son cératotome jusqu'à une demi-ligne à peu près de l'endroit où devoit se trouver la pupille naturelle; que là il l'enfonçoit dans l'iris pour en ressortir une demi-ligne plus loin et terminer la section de la cornée, comme s'il eût été question d'extraire un cristallin opaque. Le lambeau qui étoit l'effet de cette section de l'iris avoit une figure à peu près semi-lunaire; en le saisissant avec des pinces, il étoit facile de l'exciser; il en résultoit une perte de substance qui constituoit la pupille artificielle, dont la figure étoit plus ou moins régulière. Ce lambeau peut se rétracter, n'être plus facile à voir ou à saisir avec les pinces et peu susceptible d'excision. Avec de l'adresse et de l'attention, on parvient à en soulever une partie, ou bien avec les ciseaux

on pince une portion de l'iris et on emporte tout ce que comprend la branche des ciseaux [1]. Quel que soit l'état du cristallin, il faut l'extraire lorsqu'on fait une opération semblable : le laisser en position, parce qu'il n'est point affecté pour l'instant, seroit exposer à une cataracte consécutive, prévue par les auteurs de ce procédé, qui recommandent expressément de n'en pas faire courir les risques aux malades. On lit dans l'ouvrage de Gleize et dans la Chirurgie de Richter que l'iris imperforé peut être divisé en croix et qu'il est bon d'exciser les quatre angles des lambeaux qui en résultent; mais, en général, ce dernier auteur donne toujours la préférence à la conduite qui vient d'être tracée, et ne s'arrête point au projet d'incision cruciale, qui seroit loin de remplir les vues de l'opérateur.

Une cicatrice large, dense, placée au-devant de la pupille et occupant une grande étendue de la cornée transparente, exige que cette même opération soit pratiquée sur le centre de l'iris qui répond à celui du peu de cornée qui reste transparente. Jusqu'ici nous n'avons que M. Demours qui ait ouvert avec succès une pupille artificielle dans un cas des plus graves que l'on puisse concevoir, puisque l'iris fut excisé dans son segment supérieur tout auprès de la sclérotique.

[1] Traité de la cataracte, p. 190 et suiv.

M. Sauvages, de Ham, eut, à l'âge de vingt-deux ans, des ophthalmies violentes et répétées avec abcès des cornées, qui laissèrent, à plusieurs reprises, l'humeur aqueuse s'écouler de chaque œil. La cornée de l'œil droit devint entièrement opaque, et la transparence se conserva seulement sur les quatre cinquièmes de celle de l'œil gauche. Des deux côtés, l'iris resta appliqué à la face concave de la cornée. Il ne subsista plus d'humeur aqueuse, et pendant quatre ans le malade fut dans un état d'aveuglement complet.

M. Demours conçut l'idée d'ouvrir une pupille artificielle à la partie supérieure et latérale externe de l'iris de l'œil gauche, tout auprès de la sclérotique, seul endroit où la cornée avoit conservé de la transparence dans une très-petite étendue. Le 26 germinal an 5, un bistouri à cataracte fut plongé dans la cornée transparente et dans l'iris, tout auprès de la sclérotique; puis, à l'aide d'une paire de ciseaux droits très-déliés, dont une branche pénétra un peu dans le corps vitré, et dont l'autre fut poussée entre la cornée et l'iris, un petit lambeau de cette dernière, seulement appliquée à la face concave de la cornée, fut enlevé, ayant la grandeur et la forme à peu près d'une graine d'oseille. Deux coups de ciseaux suffirent, et la vue fut aussitôt rétablie.

Trois ans après la publication de ce fait, le

26 prairial an 8, la pupille s'étoit conservée et on n'avoit plus à craindre de la voir se fermer. La lumière entra dans le corps vitré sans traverser le cristallin, qui ne s'étend point jusqu'à elle, et que tout porte à croire opaque dans son chaton. Aussi sa vue est-elle meilleure, à l'aide d'un verre à cataracte avec lequel M. Sauvages lit fort aisément. Ce verre est le plus convexe dont se servent ordinairement ceux qui ont subi l'opération de la cataracte; ce qui prouve, sans laisser aucun doute, que le cristallin n'est d'aucune utilité dans cet œil [1].

Le 3 mai 1802, M. Demours m'a adressé M. Sauvages, dont j'ai pu examiner à loisir l'œil gauche. La pupille, très-ronde, sans mobilité, est très-petite et porte à peine une demi-ligne de diamètre. C'est immédiatement au-dessus de son bord supérieur qu'on voit répondre une cicatrice oblique en dehors, suite de la section faite à la cornée. Il n'y a pas la plus légère apparence d'opacité dans cet endroit. Cette pupille est fort noire; elle est située à peu près à une demi-ligne ou un peu plus de l'union de la cornée avec la sclérotique. Relativement à la paupière supérieure, cette pupille nouvelle est découverte dans l'élévation; mais elle est légèrement masquée par

[1] Journal de la Soc. de Méd., par M. *Sédillot*, T. VIII, p. 321.

l'épaisseur du cartilage tarse et par la base des cils. Il y a véritablement un espace distinct entre l'iris et la cornée transparente; ce qui n'existoit pas avant l'opération, comme on en peut juger par les détails de l'observation. Un bon tiers du segment supérieur de la cornée est transparent aujourd'hui : en sorte qu'en examinant obliquement en bas, on pourroit découvrir le disque de la pupille naturelle. Je ne l'ai point aperçu et je crois cette ouverture naturelle fermée. J'ai fait remarquer à M. Sauvages que cette étendue de transparence de la cornée étoit bien plus grande que celle annoncée par M. Demours : aussi m'a-t-il été répondu que depuis l'opération elle avoit beaucoup augmenté; ce qui avoit également été remarqué par ses parens et ses amis. La petite cicatrice, suite de l'incision faite à la cornée et répondant au disque supérieur de la petite pupille, empêche de voir directement en haut : du reste, je me suis assuré que M. Sauvages voyoit assez pour se conduire, et lisoit bien à l'aide d'un verre à cataracte.

Dans tout ce que j'ai exposé sur la formation des pupilles artificielles par le moyen de l'excision de l'iris, j'ai touché les deux extrêmes qui ont été observés par la chirurgie : savoir, l'occlusion de la pupille, la cornée conservant son entière transparence; l'iris presqu'entièrement mas-

quée par l'opacité presque totale de cette même cornée. Il a été facile de voir que, dans ces deux cas biens différens, l'un offre au praticien toutes les ressources nécessaires pour bien opérer; dans l'autre, au contraire, tout est difficile, pénible, incertain pour une main peu exercée : aussi M. Demours est-il le premier qu'on sache avoir opéré et réussi dans une circonstance désespérée pour tout autre que pour lui. Maintenant, si je compare l'étendue ou le diamètre de la pupille artificielle, que je ne pouvois trop examiner lorsque j'en avois le loisir, avec la partie excisée de l'iris qu'on a comparée au volume d'une graine d'oseille, je trouve une très-grande différence ; car il faut que la pupille se soit resserrée de moitié depuis l'opération. C'est ce qu'il ne faut pas perdre de vue si nous voulons suivre avec avantage la route qui nous a été tracée. Comme j'en faisois la remarque dans la première édition de cet Ouvrage, aucun oculiste ne me paroît avoir observé cette différence entre les diamètres d'une pupille artificielle considérés immédiatement après l'opération et quelque temps après la guérison. Il est incontestable qu'ils ne sont jamais les mêmes.

*Du décollement de l'Iris.*

Janin a observé avec avantage que la section de l'iris, lors de l'opération de la cataracte par extraction, n'étoit pas suivie de cicatrice, et qu'outre l'ouverture de la pupille, il en subsistoit une autre qui ne troubloit en rien les fonctions de cet organe : c'est sur cette découverte qu'est fondé son procédé d'ouvrir des pupilles artificielles. De même le professeur Scarpa s'est aperçu que, dans le même cas d'opération de cataracte, le décollement spontané de l'iris pouvoit avoir lieu sans inconvénient pour la vision : de là l'origine de la méthode qu'il a proposée. L'expérience paroît avoir déjà prononcé en sa faveur : mais les faits sont encore peu nombreux; et si, par la suite, ils se multiplient avec le même avantage, on pourra croire que le décollement de l'iris sera un des moyens les plus efficaces qu'on ait pour ouvrir des pupilles artificielles. Cette opération ne peut être faite avec facilité qu'autant qu'on a extrait ou déplacé le cristallin; et on doit dire que c'est une condition essentielle jusqu'ici, puisque les faits connus constatent que l'opération de la cataracte avoit été faite, et que l'occlusion de la pupille, à laquelle on a heureusement suppléé, n'étoit que l'effet d'une inflammation consécutive.

Quoi qu'il en soit, on conteste la supériorité de cette méthode sur celle de Wenzel et de Demours; mais rien n'est encore prouvé, puisqu'aucunes observations comparatives n'ont été faites. C'est donc au temps qu'il faut se confier ; car les cas qui nécessitent une telle opération sont si rares, qu'il est à croire que cette question ne sera décidée que fort tard. Cependant le professeur Lassus s'est élevé fortement contre cette méthode; on peut même dire qu'il a proscrit trop sévèrement un procédé qu'il ne me paroît pas bien connoître; ou, du moins, on doit présumer que les tentatives qu'il dit avoir été infructeuses ont été mal dirigées [1]. Ce fait ne me paroît pas douteux, et je me flatte que cet auteur célèbre en appellera de ce jugement lorsqu'il aura acquis plus d'expérience qu'il ne paroît en avoir sur cette partie. Il saura que la douleur qui résulte d'une telle opération n'est point, à beaucoup près, aussi insupportable qu'il le dit positivement; ce qui feroit conjecturer qu'il n'a été témoin d'aucune expérience tentée sur le vivant. En effet, il n'est pas de praticien qui, depuis la publication de l'ouvrage du professeur de Pavie, ne soit convenu de la possibilité de décoller l'iris sans le moindre inconvénient. Bien plus, on a voulu corriger ce procédé, ou plutôt on a cherché à le

[1] Patholog. chirurg. T. II. 1806.

rendre d'une exécution plus facile et plus sûre, en en bornant l'application aux cas d'opacité d'une certaine étendue de la cornée.

M. Toche-Couléon dit qu'il faut plonger l'aiguille de Scarpa dans la cornée transparente, très-près de l'opacité de cette membrane, et au côté opposé à l'endroit où on veut établir la pupille artificielle. On perfore la cornée et l'iris à la fois ; puis, en imprimant à l'aiguille un mouvement opposé à celui qui a fait pénétrer l'iris, on traverse de nouveau cette membrane de dedans en dehors, de manière à former avec elle une anse que l'aiguille supporte. On fait alors avancer la pointe de l'instrument jusqu'à l'endroit de l'union de l'iris avec le ligament ciliaire, et derrière la cornée. Parvenu là, on opère le décollement, en faisant sur l'iris de petits mouvemens de pression, tout en attirant ou portant cette membrane vers le côté opposé à celui où doit exister le décollement ; ce qui s'exécute assez facilement, etc.

Il ne s'agit que de lire ce détail avec le seul désir de le bien comprendre, pour reconnoître que la correction n'est pas heureuse. 1.° Il n'est pas indifférent de faire deux plaies à l'iris ou de se borner à une seule; 2°. le point de pression se trouve dans le lieu où on veut effectuer le décollement, à l'opposé de l'anse de l'iris, comprise sur la base de la courbure de l'aiguille, pour ne

pas dire sur sa tige, sans qu'on puisse concevoir quel avantage on peut retirer de cette disposition. En effet, tout l'effort se passe dans le lieu de la pression, et le pli de l'iris me semble inutile; car il est à peine soulevé par la tige de l'instrument qui le traverse et qu'il ne concourt point à fixer. La seule conséquence qu'on en peut déduire, c'est que le décollement est facile; et tout juge impartial, qui aura bien calculé ce dernier mode de procéder, comprendra mieux encore et trouvera plus simple celui du professeur de Pavie, et tel peut-être, que de sitôt on ne pourra rien lui ajouter ou retrancher pour l'avantage de l'art. Il est encore beaucoup d'objections très-fortes à faire au procédé de M. Toché-Couléon, relatives à la situation et à l'état du cristallin, non moins qu'à la force de pression nécessaire pour parvenir au but qu'on se propose, tandis qu'on est d'accord que, pour bien réussir, il faut commencer par déplacer le cristallin, puis exercer une traction ou un tiraillement sur l'iris que traverse la pointe de l'aiguille. C'est au lecteur judicieux, au praticien expérimenté à les apprécier et à se prononcer sur le meilleur parti à prendre, s'il se trouvoit dans la nécessité d'ouvrir une pupille artificielle. (Léveillé.)

## CHAPITRE XVII.

### *Du Staphylôme.*

On appelle *staphylôme* cette affection du globe de l'œil dans laquelle la cornée perd sa transparence naturelle, se soulève au-dessus de l'œil et successivement encore, pointe hors des paupières en forme de tumeur allongée, blanchâtre ou perlée, tantôt lisse, tantôt bosselée, avec perte totale de la vision.

Souvent les enfans sont attaqués de cette maladie, et le plus ordinairement à la suite de l'*ophthalmie puriforme*, peu après la naissance: ou bien c'est une conséquence de la petite vérole, non jamais pendant son irruption, ce qui est singulier; ni pendant le stade de la suppuration, mais lors du desséchement des pustules, et encore après la chute des croûtes varioleuses.

Dans un grand nombre de sujets, le *staphylôme*, parvenu à une certaine élévation sur la cornée, devient stationnaire, et croît seulement dans une juste proportion avec le globe de l'œil; dans quelques autres, cette petite tumeur de la cornée augmente successivement dans

toutes ses dimensions, et avec une telle disproportion relativement au reste du globe de l'œil, qu'enfin il sort sensiblement hors des paupières, en incommodant et en défigurant beaucoup le malade.

Cette maladie est, avec raison, regardée comme une des plus graves auxquelles le globe de l'œil soit exposé; parce qu'à la perte totale et immédiate de la vue qu'elle entraîne avec elle [1], se

[1] Il m'est arrivé naguère d'observer une singulière maladie de la cornée; je ne saurois trop dans quelle classe de maladie des yeux la ranger, si on ne peut la rapporter au *staphylôme*.

Chez une dame de trente-cinq ans, ayant les deux yeux naturellement saillans, saine d'ailleurs, le centre de la cornée des deux yeux se souleva graduellement, au point que cette membrane ne formoit plus, comme à l'ordinaire, un segment régulier de sphère, mais un cône notablement saillant, et terminé en pointe dans son milieu. La cornée de chaque œil, regardée de côté, sembloit un petit entonnoir transparent, dont la pointe étoit tournée en dehors. Dans certaines positions de l'œil, il sembloit que la pointe de ce cône fût un peu moins transparente que le reste de la cornée : dans d'autres, ce qui étoit nébuleux l'étoit si peu, qu'il ne pouvoit faire un obstacle notable à la vision. En plaçant l'œil directement contre une fenêtre, ce point saillant du centre de la cornée, plutôt que de transmettre la lumière, la réfléchissoit avec une telle force, qu'elle sembloit étincelante; et comme ce phénomène avoit

joignent encore tous les maux qui dérivent de l'augmentation et de la protubérance du *staphylôme*, quand la tumeur de la cornée a acquis un volume si grand qu'elle ne peut plus être contenue ni recouverte par les paupières. En effet, dans ces circonstances, l'exposition continuelle du globe de l'œil au contact de l'air, et des particules qu'il tient suspendues et voltigeantes; le frottement des cils sur lui ; l'écoulement non interrompu des larmes sur la joue qui se trouve au-dessous, sont des causes suffisantes pour que l'œil devienne peu à peu douloureux, s'enflamme, altère sympathiquement celui qui est sain, enfin s'ulcère conjointement avec la paupière inférieure et la joue sur lesquelles il appuie.

L'opinion des chirurgiens sur la nature du *staphylôme* a été pendant long-temps que, dans cette maladie, la cornée se prête et cède à la distension produite par la turgescence des humeurs propres de l'œil, à peu près de la même manière que le péritoine cède à la pression des viscères contenus dans le bas-ventre, lorsqu'il se forme une hernie interne. Richter [1] a combattu cette théorie en faisant remarquer que le plus

lieu précisément contre la pupille, il en résultoit qu'étant rétrécie dans un grand jour, elle ne permettoit à la malade que de distinguer confusément les objets.

[1] Observat. chirurg. fasciul. II.

souvent le *staphylôme* se forme sans que la tumeur ait été précédée d'aucune de ces dispositions morbifiques, qui, généralement, sont regardées comme capables d'affoiblir le tissu et l'élasticité de la cornée. Selon ce praticien, cette dernière membrane, dégénérée en *staphylôme*, acquiert une épaisseur plus grande que celle qui lui est propre dans son état naturel; et par conséquent le *staphylôme*, loin d'être concave en dedans, est tout compacte, solide. On observeroit nécessairement tout le contraire, si cette tumeur étoit le produit d'une ancienne distension soufferte par la cornée de dedans en dehors avec amincissement de son tissu naturel.

Quant à la cause, je rendrois à Richter les éloges que méritent ses travaux distingués dans toutes les branches de l'art de guérir; mais je ne puis m'empêcher d'avertir que cet auteur célèbre, en exposant, comme il l'a fait, une vérité de fait sur l'origine et la nature du *staphylôme*, a trop généralisé sa doctrine, en ne reconnoissant aucune différence entre le *staphylôme* de nouvelle apparition dans les enfans, et celui des sujets déjà devenus adultes, dans lesquels le *staphylôme* a acquis un volume si grand qu'il sort notablement hors des paupières. Je conviens pleinement avec Richter, puisqu'il s'agit d'un fait certain et démontré, que le *staphylôme* de

fraîche date dans les enfans est tout compacte et entièrement solide, à raison de l'accroissement de l'épaisseur que la cornée prend dans cette maladie. Des observations multipliées m'assurent et me démontrent qu'il n'en est pas toujours ainsi de ce *staphylôme* originairement tout solide et compacte. En effet, après une série d'années, on voit des sujets déjà adultes, chez lesquels la tumeur de la cornée a acquis un volume assez grand pour faire saillie hors des paupières : alors la cornée proprement dite se trouve constamment plus subtile et non certainement plus grosse que dans l'état naturel. Pour mieux dire, cette tumeur n'est point toute solide en dedans, à moins qu'on ne la considère comme telle, eu égard à son état d'ampleur qui lui permet de contenir l'iris, le cristallin, et assez souvent aussi une portion du corps vitré. Ces parties, ayant quitté leur position naturelle, sont graduellement poussées en devant, jusqu'à occuper la concavité qui peu à peu se forme et s'amplifie dans la cornée.

La cornée des enfans, considérée dans l'état sain, est, proportions égales, au moins deux fois plus grosse et plus pulpeuse que celle des adultes, et par conséquent la chambre antérieure de l'humeur aqueuse des enfans est proportionnellement si rétrécie, en la comparant à celle des

adultes, que, dans les enfans à la mamelle, on peut regarder cette membrane comme en contact avec l'iris. Chez ces derniers, la mollesse, la flexibilité, la succosité de la cornée, est naturellement telle, que, détachée du reste de l'œil dans les cadavres, et pressée entre les doigts, elle perd au moins la moitié de sa grosseur et de son épaisseur; ce qui n'a pas lieu chez les adultes. La cornée des jeunes enfans est si souple, si distensible, que, dans les injections fines de la tête, si la matière injectée s'extravase en trop grande abondance dans le globe de l'œil, la cornée comprimée d'arrière en avant se soulève sensiblement vers les paupières dans un cadavre d'enfant; ce qu'en circonstances pareilles on n'observe pas dans les yeux des adultes.

C'est précisément à cause de cette pulposité, *succosité*, et de cette souplesse de la cornée des enfans d'un âge tendre, ainsi que de l'étroitesse naturelle de la chambre antérieure de l'humeur aqueuse, qu'il arrive fréquemment que, peu après la naissance, étant affectée d'ophthalmie *puriforme*, ou de métastase varioleuse, leur cornée donne plus facilement que celle des adultes l'entrée dans son tissu spongieux à cette humeur grossière et tenace qui y est poussée. Le séjour et la densité de cette matière enlèvent promptement à la cornée, et dans un âge si tendre, son

organisation, son brillant naturel; on observe son gonflement, son développement contre nature, enfin sa dégénérescence totale en très-peu de temps. Ce n'est plus qu'une tumeur acuminée, blanchâtre ou perlée, toute solide, sans vide à l'intérieur, et parfaitement en contact ou adhérente avec l'iris, dont elle se trouve naturellement très-rapprochée, comme nous l'avons déjà observé dans les enfans.

Cependant cette maladie éprouve avec les années de nouvelles modifications. En effet, tout l'œil augmentant de volume en raison de l'âge, l'iris et le cristallin, pour des raisons non encore assez connues, abandonnent leur position naturelle, et sont continuellement poussés avec force en avant. Ces efforts sont encore accrus par la fusion contre nature, et par la turgescence du corps vitré qui, dans cette maladie invétérée, se trouve constamment en grande abondance et réduit en eau. Alors, toutes les fois que la cornée n'est pas parfaitement endurcie et roide, le cristallin et l'iris s'en rapprochent insensiblement plus de dedans en dehors; et avec le temps la distendent dans toutes ses dimensions jusqu'à lui faire faire saillie au-devant des paupières, en l'amincissant en même temps en raison du volume et de l'ampleur qu'elle prend. Je n'ai jamais rencontré un gros *staphylôme* saillant hors des

paupières chez des adultes, lorsque sa première apparition ne date point de l'enfance : mais j'ai constamment trouvé que l'épaisseur et la densité de la cornée, tant sur le vivant que sur le cadavre de ceux qui furent affectés de cette maladie, étoit en raison inverse de l'âge. Dans les *staphylômes* invétérés fort saillans hors des paupières, on voit clairement au travers l'iris qui y est contenu. Si cette membrane n'est pas également évidente sur tous les points de la tumeur, c'est parce que la conjonctive et ses vaisseaux, devenus variqueux, étendent sur la cornée une couche de substance non également dense et opaque partout. C'est précisément cette couche dense de la lame de la conjonctive située au-devant de la cornée, qui, dans le *staphylôme* parvenu à une grosseur et à une ampleur considérables, peut facilement en imposer : car on seroit tenté de croire que plus la tumeur croît, plus la substance de la cornée acquiert de densité et d'épaisseur. Le contraire a lieu ; l'accroissement de densité de la lame de la conjonctive qui recouvre la cornée supplée seulement en partie à la diminution d'épaisseur du tissu de cette même membrane. C'est un moyen dont la nature prévoyante se sert dans beaucoup d'occasions pour prévenir les dangers que pourroient éprouver quelques parties nobles dépouillées de

leur enveloppe naturelle, et exposées aux injures des agens extérieurs. Ensuite il n'est pas présumable que, de tous les temps, parmi tant de chirurgiens habiles et d'observateurs exacts, qui plusieurs fois, dans le cours de leur pratique, ont emporté des *staphylômes* invétérés de la plus grande étendue, il ne s'en trouve pas un seul qui se soit aperçu que, dans ce plus haut degré de maladie, la cornée, au lieu d'être amincie, selon l'opinion commune, n'est qu'un corps entièrement compacte et solide. Je trouve le contraire inscrit dans leurs ouvrages, où ils parlent de l'extirpation, au moyen de la ligature, de *gros staphylômes* très-saillans hors des paupières; et ils avertissent de ne serrer que très-légèrement le fil, de crainte que la cornée, très-mince dans ces cas, ne se déchire facilement. Gunz [1] raconte avoir été témoin oculaire d'un tel accident arrivé à un malade auquel on avoit lié un *staphylôme* à l'aide de l'aiguille et du fil.

La doctrine de Richter est donc sur la nature de la maladie une vérité de fait relativement au *staphylôme* récent des enfans; mais, autant qu'il m'est constant, elle mérite des exceptions pour l'épaisseur de la cornée dans le *staphylôme* de vieille date, parvenu à un volume considérable, et saillant hors des paupières.

[1] De staphylom. dissert. vid. disput. chirur. Halleri.

Il en est qui prétendent que la sclérotique est encore sujette au *staphylôme*, c'est-à-dire, à quelque distension partielle, ou soulèvement de son hémisphère antérieur dans le blanc de l'œil, en manière de staphylôme; d'autres mettent en doute l'existence de cette maladie. Pour dire vrai, il ne m'est pas encore arrivé de voir une seule fois aucune tumeur ou soulèvement de la sclérotique dans sa face antérieure correspondante au blanc de l'œil. Au contraire, ce qui sembleroit étrange et singulier, il m'est arrivé de l'observer deux fois dans le cadavre : c'étoit dans l'hémisphère postérieur où il n'a été vu ni décrit par qui que ce soit que je sache. La première fois, ce fut dans un œil extirpé, pour tout autre motif, du cadavre d'une femme de quarante ans. Cet œil [1] étoit de figure ovale, et en tout plus volumineux que l'autre, qui étoit sain. De l'hémisphère postérieur de cet œil, au côté externe du nerf optique, ou à la partie correspondante à la tempe du même côté, la cornée se soulevoit en forme de tumeur oblongue [2], semblable à une petite noix. Comme la cornée étoit saine, brillante; comme les humeurs conservoient encore leur transparence naturelle, en regardant par la pupille de cet œil, celle-ci permettoit de

[1] Planche II, fig. IX.

[2] Planche II, fig IX, a.

voir dans le fond une clarté qu'y apportoit la lumière en traversant la cornée devenue mince et transparente dans le lieu occupé par le staphylôme. A l'ouverture de cet œil, j'ai trouvé tout son corps vitré désorganisé, converti en une eau limpide; le cristallin étoit un peu jaunâtre, mais non opaque. Après avoir plongé l'hémisphère postérieur de ce même œil dans l'esprit-de-vin mêlé de quelques gouttes d'acide nitreux, afin de donner à la rétine de la consistance et de l'opacité, j'ai pu reconnoître distinctement que la cavité du *staphylôme* de la sclérotique manquoit de cette couche nerveuse de la rétine; que la choroïde, assez subtile dans cet endroit, étoit décolorée, et n'avoit pas son entrelacement vasculaire accoutumé; que, particulièrement sur la pointe du *staphylôme*, la sclérotique étoit tellement amincie, qu'elle égaloit à peine l'épaisseur d'une feuille de papier à écrire. J'appris que cette femme, dont le cadavre m'avoit fourni cet œil, avoit perdu quelques années auparavant la faculté de voir au moyen de cet organe, pendant la durée d'une ophthalmie opiniâtre, avec douleurs de tête habituelles et très-vives.

J'eus occasion de faire la même observation sur un œil pris par hasard du cadavre d'une femme de trente-cinq ans : il me fut envoyé de Milan par le docteur Monteggia, connu par

ses excellentes productions en médecine et en chirurgie. Cet œil étoit de figure ovale, et plus gros que son semblable [1]. Le *staphylôme* [2] de la sclérotique occupoit son hémisphère postérieur au côté externe de l'entrée du nerf optique, ou vers la tempe. Le corps vitré s'étoit converti en eau ; la capsule du cristallin étoit assez gorgée d'un fluide blanchâtre, délayé; le cristallin paroissoit jaunâtre et plus petit que de coutume : dans le lieu du *staphylôme*, la rétine ne couvroit pas la cornée opaque ; celle-ci et la choroïde soulevée pour former tumeur étoient d'un tel amincissement que la lumière les traversoit. Le docteur Monteggia ne put rien me dire de positif sur la vision propre à cette femme avant sa mort. Il est très-remarquable que, dans ces deux cas que je viens de décrire, le *staphylôme* de la sclérotique résidoit au côté externe de l'entrée du nerf optique. Du reste, les chirurgiens parviendront peut-être, à l'aide d'observations ultérieures, à établir les signes diagnostiques de ce *staphylôme* de la sclérotique; mais, eu égard au siége profond du mal, à sa nature, je doute fort que l'art parvienne jamais à administrer les moyens efficaces pour en arrêter les progrès, et moins encore pour le guérir.

[1] Planche II, fig. X.

[2] Planche II, fig. X, a.

Revenons

Revenons aux staphylômes de la cornée. Comme cette partie se trouve alors affectée d'une opacité irremédiable, le chirurgien doit avoir égard à la désorganisation de tissu, à son peu d'ancienneté et à l'âge du jeune enfant ; il ne peut avoir d'autre soin que de suspendre l'augmentation du volume, de faciliter même, autant que possible, la dépression, l'aplatissement de la tumeur. Quand, au contraire, celle-ci est invétérée, assez grosse, et saillante hors des paupières, il faut recourir aux moyens chirurgicaux, pour la diminuer au point de la faire rentrer dans l'orbite, de l'enfoncer dans cette cavité, pour qu'en appliquant un œil artificiel, on puisse corriger la difformité de la face.

Dans les cas de *staphylôme* récent, Richter propose de former dans le bas de la tumeur de la cornée un ulcère artificiel, en appliquant plusieurs fois le nitrate d'argent ou le muriate oxigéné d'antimoine ; de continuer l'usage de ces mêmes caustiques pour le maintenir ouvert, afin d'évacuer, par le moyen de ce petit cautère, l'humeur grossière et tenace qui est la cause immédiate de l'opacité et de l'engorgement contre nature de la cornée. L'auteur assure avoir plusieurs fois obtenu de ce petit exutoire pratiqué dans la substance de la cornée la diminution du staphylôme, et, dans ce cas particulier, d'avoir même

rétabli la transparence de cette membrane. Cette guérison m'a toujours semblé des plus rares, et la plus étonnante parmi le grand nombre de celles qui se trouvent imprimées sur les maladies des yeux; d'autant plus encore que ce succès a été obtenu en quatorze jours. *Ter repetitâ operatione, quarto scilicet, septimo et decimo die, ne vestigium quidem morbi die decimo quarto supererat* [1].

Il m'est désagréable de devoir déclarer qu'extrêmement confiant sur le bon succès; persuadé que la méthode de l'exutoire procède de notions préliminaires, certaines et évidentes sur la nature de cette maladie, lorsque, récente, elle affecte des sujets très-jeunes; guidé par un des maîtres en chirurgie les plus accrédités, je n'ai jamais pu, toutes les fois que chez des enfans du plus bas âge j'ai fait usage du caustique pour guérir le *staphylôme*, parvenir jusqu'à ce jour à pouvoir me flatter d'obtenir des succès assez heureux, soit en rendant à la cornée sa première transparence, soit en diminuant le volume du *staphylôme*, pour les comparer à ceux obtenus et mentionnés par Richter. Ayant, à l'aide du nitrate d'argent fondu, formé et entretenu ouvert un petit ulcère dans le bas de la cornée, pendant trente jours et plus, je n'ai jamais eu l'avantage de diminuer la

[1] Observ. chirurg. fassic. II.

tumeur, et encore moins l'opacité de la cornée de trois enfans, dont l'un avoit un an et demi, les deux autres un peu plus de trois : tous avoient un staphylôme récent à l'un des deux yeux, par suite de la petite vérole. Un violent *chemosis* produisit en peu de temps le staphylôme à l'œil d'un enfant de cinq ans; je lui formai un ulcère dans le bas de la cornée, dans la substance désorganisée et tuméfiée de laquelle je fis glisser peu profondément le plat d'une lancette. J'entretins l'ulcère pendant cinq semaines avec une solution de nitrate d'argent; j'ai observé que le staphylôme s'est affaissé un peu, a perdu cette pointe aiguë qu'il avoit dans le centre [1], la cornée étant comme auparavant demeurée opaque dans tous ses points. Quoique, dans deux autres sujets à peu près du même âge et dans les mêmes circonstances, j'aie employé la même méthode; quoique j'aie entretenu l'ulcère pendant cinquante jours, je n'ai jamais pu obtenir aucune dépression ou diminution du staphylôme : en conséquence, la tumeur pointue de la cornée, de couleur perlée, est restée telle qu'elle étoit avant.

Quand encore, par la voie d'expériences ulté-

[1] La forme conique que prend la cornée dans cette maladie, est un signe caractéristique qui fait distinguer avec précision le *staphylôme* du *leucoma* avec une opacité totale de la cornée.

rieures faites par des personnes habiles, on éprouveroit, sinon dans tous les cas, au moins dans quelque combinaison particulière de circonstances, l'avantage de ce plan curatif dirigé, non dans la vue de rétablir la pellucidité de la cornée, mais de restreindre seulement et de déprimer le *staphylôme* récent des enfans, je suis d'avis que personne ne se persuadera facilement que le même traitement pourra jamais être de quelque utilité pour obtenir la diminution de volume du *staphylôme* grand et invétéré des adultes, de celui qui pointe hors des paupières et appuie sur la joue. En effet, quel avantage pourra-t-on espérer d'un ulcère artificiel fait dans la substance de la cornée qui n'est déjà plus molle, pulpeuse, ni épaissie seulement par une humeur tenace, épanchée dans son tissu caverneux, mais devenue avec le temps, aride, coriace, et saillante de dedans en dehors par une ancienne distension; couverte d'une croûte calleuse formée par la lame de la conjonctive et par ses vaisseaux variqueux? Il est certain que toutes les fois qu'il est arrivé que le *staphylôme* invétéré, saillant hors des paupières, s'est accidentellement ulcéré par le choc d'un corps étranger, par l'acrimonie des larmes, ou par la longue pression des parties sur lesquelles il appuyoit, on n'a jamais vu que cet ulcère ait opéré sa diminution : on lit même qu'il est plu-

sieurs fois arrivé, dans des cas semblables, que l'ancien *staphylôme* dégénéroit en fungus de mauvais caractère.

C'est pourquoi, dans le plus haut degré de cette maladie, lorsque le *staphylôme* pointe hors des paupières, l'art n'a pour le moment aucun moyen plus efficace pour réprimer les progrès du mal et faire disparoître la difformité, que la rescision du *staphylôme* et l'application d'un œil artificiel lorsque l'endroit de la plaie est cicatrisé.

Lisons ce que dit Celse [1] sur cette opération : *Curatio duplex est. Altera ad ipsas radices per medium transuere acu, duo lina ducente, deinde alterius lini duo capita ex superiore parte, alterius ex inferiore adstringere inter se, quæ paulatim secando id excidant. Altera in summa parte ejus ad lenticulæ magnitudinem excindere; deinde spodium, aut cadmiam infricare. Utrolibet autem facto, album ovi lanâ excipiendum, et imponendum; posteaque vapore aquæ calidæ fovendus oculus, et lenibus medicamentis ungendus est.*

Quoique la première méthode ou la *ligature* soit aujourd'hui abandonnée, étant généralement reconnue comme moins convenable, on voit cependant encore la pluralité des chirurgiens tra-

[1] De medicina, lib. VII, cap. VII.

verser la base du staphylôme d'une aiguille et d'un fil, non pour lier, il est vrai, ou pour serrer la tumeur, mais pour former une anse et fixer ainsi commodément le globe de l'œil quand on excise circulairement le staphylôme. Mais puisque, comme je le démontrerai plus bas, on peut obtenir le même avantage par un moyen assez simple, plus prompt et moins incommode pour le malade, je me persuade que bientôt l'appareil de l'aiguille et du fil sera entièrement réformé, tant sous le rapport de moyen curatif, que comme auxiliaire dans l'opération.

Quant à la seconde méthode d'emporter le staphylôme ou de l'exciser, il me semble que jusqu'ici on n'a pas fait assez attention à ce que Celse nous a écrit à ce sujet. En effet, il ne prescrit pas d'inciser circulairement le staphylôme à sa base, comme on le pratique aujourd'hui; mais il dit que cette opération se fait dans le centre ou sur le sommet en pointe de la tumeur, et que l'on en excise gros comme une lentille du sommet ou de la pointe du staphylôme. *In summa parte ejus ad lenticulæ magnitudinem excindere.* La grande importance de ce précepte de Celse pour l'heureux succès du traitement du staphylôme ne peut être appréciée que par ceux qui ont eu plusieurs fois occasion de comparer les avantages de la doctrine de Celse avec les in-

convéniens graves qui résultent de la pratique commune, d'exciser circulairement le staphylôme à sa base; avec les maux fâcheux produits par une section semi-circulaire qui comprend la sclérotique, d'après la pratique de Wolhouse, constamment suivie d'inflammation vive du globe de l'œil et des paupières, de douleurs violentes de tête, d'inquiétudes de convulsions, de suppurations abondantes, et quelquefois gangréneuses, de l'œil et des paupières. C'est pour moi une vérité de fait, prouvée par une série nombreuse d'observations, que plus la resection demi-circulaire du staphylôme s'éloigne du centre ou du sommet de la tumeur vers sa base, et s'avance près de la sclérotique, plus graves sont les symptômes consécutifs à l'opération elle-même, et *vice versâ*.

En conséquence de ces faits, je vais exposer la méthode que j'adopte pour opérer la démolition du staphylôme invétéré et saillant hors des paupières. Le malade assis, j'ordonne à un aide de lui fixer convenablement la tête; puis, avec la main armée d'un couteau [1] semblable à celui dont on se sert pour l'extraction de la cataracte, je traverse de part en part le *staphylôme* à une ligne et demie ou deux du centre ou du sommet de la tumeur, dans la direction de l'angle externe

[1] Planche III, fig. VII.

à l'interne de l'œil, et en faisant glisser cet instrument dans la même direction, précisément indiquée pour l'extraction de la cataracte. Je coupe en demi-cercle et en bas la pointe de la tumeur : je prends ensuite avec des pinces [1] ce segment de *staphylôme ;* et tournant en haut le tranchant de l'instrument, je finis d'en couper circulairement le sommet, de manière que la portion emportée ait trois ou quatre lignes de diamètre, selon la grosseur de la tumeur : et puisque, dans cette section, on comprend ordinairement une portion de l'iris adhérente, dès le principe de la maladie, contre la cornée, il en résulte qu'aussitôt après cette section demi-circulaire le cristallin ou son noyau sort hors de l'œil, poussé en avant par une portion du corps vitré dissous. En conséquence de cette évacuation, le bulbe de l'œil s'affaisse souvent pour être recouvert par les paupières, sur lesquelles j'applique immédiatement un plumaceau de charpie sèche, soutenu par un bandage contentif.

Cette section est peu douloureuse. Il est ordinaire de voir les malades tranquilles pendant les trois ou quatre premiers jours après l'opération : le plus souvent ils commencent à souffrir le quatrième jour; l'œil s'enflamme, s'engorge ainsi que

[1] Planche III, fig. VIII.

les paupières. A l'apparition de ces symptômes, qui sont communément très-doux, on couvre l'œil opéré avec un cataplasme de pain et de lait, dans l'intention de provoquer, d'accélérer la suppuration des membranes internes de l'œil. Lorsque la marche est régulière, le septième ou neuvième jour, le gonflement des paupières tombe; il paroît sur le cataplasme des matières purulentes mêlées avec l'humeur vitrée dissoute, qui sort lentement du fond de l'œil; puis ce pus devient plus dense, blanchâtre : le malade est soulagé; la diminution du globe de l'œil èst manifeste; il ne se retire pas seulement d'entre les paupières, mais il s'approfondit encore dans l'orbite.

A cette époque, si on écarte doucement les paupières, on trouve la conjonctive gorgée, rougeâtre, et les contours de la rescision du staphylôme se présentent comme un cercle de couenne blanche. A la chute de ce cercle gélatineux, vers le douzième ou le quatorzième jour au plus de l'opération, le bord de la rescision du staphylôme devient rouge, se fronce et se resserre tous les jours davantage, jusqu'à ce qu'enfin il se ferme entièrement. Il reste seulement dans son centre, et pour quelques jours, une petite proéminence charnue, semblable à une petite papille rougeâtre, qui, moyennant qu'on la touche avec le

nitrate d'argent fondu, se retire entièrement et se cicatrise.

Par le moyen de cette opération, on est si éloigné d'observer de fâcheux accidens, que, même dans le plus grand nombre de cas, le chirurgien est obligé, plusieurs jours après, d'irriter l'œil opéré, en le laissant en partie longuement à découvert et exposé à l'air, en partie en augmentant l'ampleur de la rescision circulaire faite dans le centre du staphylôme, dont on enlève circulairement une autre portion de la largeur d'une demi-ligne, pour faciliter ainsi l'écoulement plus fort des humeurs et l'entrée de l'air dans les cavités de l'œil, qui se montrent si rebelles à s'enflammer. Dès que l'inflammation s'est emparée de l'intérieur de l'œil, et que la suppuration est survenue, tout le reste du traitement marche régulièrement sous l'usage des émolliens locaux, et se complète en peu de temps avec toute la bénignité possible. Par cette méthode de détruire le staphylôme, le froncement consécutif du bulbe de l'œil se fait également autour du grand axe de cet organe; enfin, le moignon qui en résulte étant de même régulier dans toute sa circonférence, offre un appui facile et convenable à l'œil artificiel.

## LXIII^e OBSERVATION.

Une jeune paysanne de dix-neuf ans, habitante de Cassan-Magnago, *Regina Fedele*, portoit, depuis son enfance, à la suite de la petite vérole, un *staphylôme* dans l'œil gauche, qui s'accrut peu à peu, au point de faire hors des paupières une saillie de plus d'un pouce. La difformité, non moins que les inconvéniens d'un larmoiement continuel, les ophthalmies fréquentes qui, par sympathie, se propageoient encore à l'œil sain, engagèrent cette pauvre fille à se rendre dans cet hôpital pour y trouver quelque secours. Ce fut le 20 novembre 1785.

J'avoue ingénument qu'alors la pratique ne m'avoit pas suffisamment instruit sur la meilleure méthode d'opérer le *staphylôme*, et que, malgré mon opinion que l'on devoit proscrire de la chirurgie la démolition de cette tumeur dans la sclérotique, il me sembloit peu important que la rescision fût exécutée dans les confins même de la cornée avec la sclérotique. C'est pourquoi, avec le bistouri dont on se sert pour l'extraction de la cataracte, je traversai de part en part la base du *staphylôme*, dans les limites de la cornée avec la sclérotique, et j'en fis sortir le tranchant en bas; puis, avec des pinces et des ciseaux, je retranchai circulairement toute la tu-

meur de la cornée. Les humeurs s'écoulèrent promptement, et l'œil se vida en se retirant entre les paupières. J'examinai avec soin la cornée excisée et configurée en *staphylôme;* je trouvai cette membrane tout-à-fait distincte de la couche calleuse de la conjonctive qui la recouvroit : elle n'étoit pas plus grosse que dans son état naturel; dans quelques points elle étoit même plus mince que de coutume.

Pendant la rescision de ce *staphylôme*, la malade donna les signes d'une vive douleur. Après l'opération, je recouvris les paupières d'une compresse sèche que je soutins avec un bandage contentif; et cette malade étant pléthorique, je la fis saigner du bras. Une demi-heure après, elle fut prise d'un vomissement avec tremblemens par tout le corps; ils reparurent par intervalles dans la journée et dans la nuit suivante, malgré la mixture de rivière et les lavemens avec l'opium.

Le lendemain, les paupières et le bulbe de l'œil opéré parurent extraordinairement gonflés, d'un rouge brun menaçant de la gangrène. La fièvre étoit assez forte, le pouls dur, le visage rouge, la douleur de tête très-vive. Je fis néanmoins faire de nouveau une saignée du pied : vers le soir, j'ordonnai l'application des sangsues à la tempe gauche, et, de plus, que les paupières du côté affecté fussent recouvertes d'un cataplasme

de mie de pain, de lait et de safran. Pendant la nuit du second jour, la malade délira, fut prise par fois de tremblemens universels.

Le troisième jour, observant, le matin, qu'entre les bords des paupières engorgées il se présentoit une substance noirâtre comme du sang grumeux, je les écartai peu à peu et il sortit une demi-cuillerée de sang grumeux mêlé avec l'humeur vitrée; il en résulta un soulagement et une diminution dans les symptômes généraux.

Le sixième jour, l'engorgement des paupières avoit un peu diminué; je trouvai le bulbe de l'œil embarrassé de matière purulente, mais délayée et fétide. Le bord de la rescision étoit lardacé; et en outre, dans la conjonctive correspondante à l'angle externe de l'œil, il s'étoit formé un petit abcès de la grosseur d'un pois chiche : je l'ouvris avec la lancette. Du fond de cet abcès il s'éleva bientôt une fongosité qui me donna de l'inquiétude.

Je continuai cependant l'application des cataplasmes émolliens et l'usage interne d'un grain d'émétique dans une livre de décoction de chiendent, à prendre par doses réfractées. Ce remède maintenoit la transpiration et procuroit chaque jour à la malade une ou deux selles.

Ce ne fut que le treizième jour que la suppuration commença à être de meilleure qualité; la

fièvre à se ralentir, et la douleur de tête à se calmer : les paupières et le bulbe de l'œil s'affaissèrent ensuite par degrés; la fongosité de la conjonctive devint stationnaire.

La bonne suppuration continua avec abondance pendant un mois : durant tout ce temps, le bord de la rescision du staphylôme resta rembruni et lardacé; la suppuration ayant beaucoup diminué vers l'intérieur de l'œil, ce bord lardacé tomba comme une escarre et laissa une petite plaie d'une belle couleur. La fongosité de la conjonctive dans l'angle externe de l'œil disparut, et tout le globe flétri se retira vers le fond de l'orbite. Dans l'espace de trois autres semaines, la petite plaie située dans le centre du moignon du bulbe de l'œil se cicatrisa parfaitement.

A l'aide de la décotion de kina, d'un régime convenable, cette fille recouvra sa première vigueur; et, deux mois et demi environ après l'opération, ayant souffert les douleurs les plus vives, avec grand danger de perdre la vie, elle retourna chez elle aussi parfaitement guérie que le comportoit la nature de la maladie.

## LXIV^e OBSERVATION.

Maria Antonia Bariola, paysanne de la vallée Salinbeni, étoit âgée de trente ans, d'une com-

plexion grêle, et, depuis son enfance, défigurée par un *staphylôme* dans l'œil droit. La tumeur s'étoit assez accrue par degrés, jusqu'à faire saillie hors de la paupière, principalement depuis quatre ans, après avoir reçu une secousse violente dans cet œil. Le *staphylôme* s'enflammoit souvent, ce dont se ressentoit encore l'œil gauche, qui, quand la malade vint dans cet hôpital, étoit non-seulement enflammé, mais encore ulcéré dans la cornée. Après avoir employé quelque temps à traiter l'ulcère et l'ophthalmie de l'œil gauche, je proposai à la malade de se soumettre à l'excision du *staphylôme* de l'œil droit, parce que l'œil gauche en souffroit souvent, et qu'il y avoit du danger de les perdre enfin tous les deux : la malade y consentit. Le 6 février 1796, je traversai la partie pointue du *staphylôme* avec le bistouri propre à l'extraction de la cataracte, à la distance d'une ligne et demie du centre ou du sommet de la tumeur, en formant inférieurement un lambeau demi-circulaire que j'élevai avec les pinces, et que j'emportai circulairement avec le même bistouri, dont le tranchant étoit tourné en haut. La circonférence du sommet emporté de la tumeur de la cornée pouvoit égaler un disque du diamètre de trois lignes : la lentille cristalline sortit par cette ouverture; elle étoit brune, épaissie, et fut suivie d'une bonne portion de l'humeur

vitrée. J'examinai avec soin ce disque de la cornée isolé du reste du *staphylôme ;* je trouvai qu'il étoit plus mince que ne l'est la cornée dans l'état sain, à l'exception que quelque trait de ce disque étoit grossi par un endurcissement, par une callosité de la lame de la conjonctive qui le recouvroit. Le bulbe de l'œil s'affaissa un peu, et je fis recouvrir les paupières d'un plumaceau de charpie sèche, soutenu par un bandage contentif.

Le malade ne donna aucun signe de douleur vive pendant l'opération, ni pendant les cinq jours suivans : les paupières et le globe de l'œil ne s'enflammèrent point. Chaque jour, il sortoit seulement de l'œil un peu d'humeur mucilagineuse. Ensuite, l'inflammation et la suppuration de l'intérieur de l'œil étoient absolument nécessaires pour arriver au but que je m'étois proposé ; et voyant qu'après six jours de la reseision du *staphylôme ,* ees symptômes désirés n'avoient pas lieu, j'ordonnai à la malade d'ôter tout bandage et d'exposer à l'air l'œil opéré et celui qui étoit sain. Ce ne fut que trente heures après cet expédient que l'œil opéré et ses paupières commencèrent à s'enflammer, à se gonfler avec une douleur médiocre aecompagnée d'un petit sentiment fébrile. J'appliquai alors sur la partie affectée un cataplasme de pain et de lait. Trois jours après, la suppuration parut venir de l'intérieur

de

de l'œil, séreuse d'abord, puis de bonne qualité. Le bord de la rescision du *staphylôme* étoit blanchâtre, lardacé.

Dans l'espace de huit jours, le cours de la suppuration se ralentit, et peu après ce cercle lardacé tomba. Le lieu de la rescision se resserra, se fronça tellement que, dans le centre de la section, il n'y avoit plus aucune ouverture, mais une petite papille charnue, rougeâtre, que je touchai plusieurs fois avec le nitrate d'argent. Alors je cessai l'usage des cataplasmes émolliens, pour leur substituer le collyre vitriolique à s'injecter plusieurs fois le jour. Le globe de l'œil assez diminué, aplati dans le lieu occupé par le *staphylôme*, conserva ses mouvemens et présenta un excellent point d'appui pour l'application de l'œil artificiel. La guérison fut complète un peu plus d'un mois après que l'œil opéré commença à s'enflammer.

En comparant cette observation avec la précédente, on voit évidemment l'avantage qui résulte de la rescision demi-circulaire, selon la manière indiquée par Celse, autour du sommet ou de la pointe du *staphylôme :* il ne s'agit que de le comparer avec les accidens graves qui ont été la suite de la destruction de la même tumeur dans les limites de la cornée avec la sclérotique, et qui

eussent été plus dangereux, si on eût excisé dans cette dernière membrane.

Je me dispense d'ajouter d'autres observations, comme je pourrois le faire, semblables à celles que je viens d'exposer; car celles que je joindrai à la fin du Chapitre suivant, contribuent également à confirmer davantage ce point de pratique.

*P. S.* Dans les premiers jours de juin 1804, M. Gauthier, ancien médecin des hôpitaux militaires de Flandres, ancien correspondant de la Société Royale de Médecine, vint me consulter pour un staphylôme à l'œil droit. La cornée faisoit une saillie assez considérable et commençoit à écarter les paupières. La transparence n'existoit plus; une couleur grise se faisoit remarquer : ce médecin avoit autrefois été opéré de la cataracte par M. Wenzel père. La paralysie de l'iris s'opposa au succès; l'œil gauche étoit perdu par la même cause, quoique paroissant d'ailleurs fort sain. Deux ans auparavant, M. Petit, célèbre médecin et chirurgien de Lyon, voulut établir une pupille artificielle ; mais le peu d'espoir qu'il avoit de réussir fut déçu : le malade ne retira aucun avantage de cette opération. Depuis cette époque, le staphylôme s'étoit développé;

mais comme il étoit indolent, sans accroissement sensible, je détournai du projet d'excision d'autant plus volontiers, que l'autre œil étoit perdu et qu'on ne pouvoit avoir d'autre vue que de corriger une difformité peu apparente et dans un âge déjà un peu avancé : M. Gauthier avoit alors soixante-quatre ans environ.

Le 28 septembre 1806, j'ai vu, aux consultations gratuites de la Société de Médecine de Paris, un homme âgé de trente-six ans, qui portoit à la moitié inférieure de la cornée de l'œil gauche une tumeur conique d'un blanc perlé, et déjà assez saillante pour avancer sur le bord libre de la paupière inférieure. C'étoit un véritable staphylôme, venu spontanément et qui n'a point fait de progrès depuis quinze ans. Chez cet homme, la pupille n'est pas trop dilatée; mais on la voit portée en haut et un peu en dehors; l'iris paroît convexe et s'approcher beaucoup de la concavité de la cornée. Cet œil est absolument nul pour la vision, et la pupille ne se contracte en aucune manière : cet état est d'ailleurs sans douleur. C'étoit pour son œil droit que ce malade venoit consulter. Il disoit que chaque jour il avoit plus de peine à en voir : aussi ai-je vu la pupille très-dilatée et presque entièrement immobile. Ce cas est absolument semblable à celui que m'a présenté

M. Gauthier, et il est à craindre que chez ces deux malades il n'y ait dans l'œil paralysé, et qui du reste paroît sain, un staphylôme de la selérotique, impossible à découvrir par sa position dans l'orbite. Quoi qu'il en soit, le dernier malade dont il s'agit offre une circonstance de plus : sa figure est couverte d'une dartre qui a suinté il y a quelques mois, et qui dans ce moment est encore très-vive. Il est fort douteux que les moyens qu'on a cru devoir prescrire fassent disparoître cette dartre, et que par la suite on obtienne une amélioration dans l'amaurose de l'œil droit

(Léveillé.)

## CHAPITRE XVIII.

### *De l'Hydropisie de l'œil.*

Il en est de toutes les cavités du corps humain, continuellement humectées d'une vapeur séreuse, comme de celles destinées à contenir une certaine quantité déterminée de fluide aqueux et limpide. Il y a une telle réciprocité d'action entre les extrémités artérielles sécernantes et les bouches des vaisseaux *absorbans*, que l'humeur versée dans ces cavités circule et se renouvelle incessamment, ne s'accumule jamais outre mesure, ni passé un certain degré. Y a-t-il une interruption de rapports d'action entre les deux systèmes vasculaires dont je viens de parler, par suite d'une indisposition locale ou générale? les cavités, n'étant plus humectées par cette vapeur séreuse, se resserrent sur elles-mêmes et s'oblitèrent; ou, au contraire, elles s'étendent excessivement, par la quantité prodigieuse du fluide aqueux ou séreux qui leur est continuellement versé, et qui devient stagnant : elles acquièrent une ampleur démesurée et plus grande quelquefois que ne pourroit se l'imaginer quiconque n'a aucune connoissance sur ces matières.

L'œil, uniquement considéré sous l'aspect d'une cavité destinée à contenir une certaine quantité déterminée de fluide séreux, limpide, aqueux, est exposé à l'une ou à l'autre de ces infirmités. La première se nomme *atrophie*, et la seconde *hydropisie* de l'œil. Dans le premier cas, le globe de l'œil devient par degrés plus petit, jusqu'à se resserrer sur lui-même, à se flétrir : et comme, dans ce même cas, le système lymphatique *absorbant* ne cesse d'agir aussi, au défaut de fluide à absorber, il consume peu à peu les parties solides de ce même organe, qu'il diminue insensiblement et détruit avec le temps. Dans le second cas, l'œil prend un volume plus grand que celui qui lui est naturel, et quelquefois il devient si extraordinaire qu'il fait saillie hors des paupières, d'abord avec une grande foiblesse, puis avec une perte totale de la vue.

Les chirurgiens enseignent généralement que la cause immédiate de l'*hydropisie* de l'œil est tantôt l'accroissement de l'humeur vitrée, tantôt celui de l'aqueuse. Dans tous les cas d'hydrophthalmie que j'ai traités par l'opération, et dans d'autres examens faits sur les cadavres, dans les différens états de la maladie, selon que le mal étoit ancien ou récent, j'ai constamment trouvé l'humeur vitrée plus ou moins désorganisée, fluidifiée et réduite en eau. Je n'ai pu distinguer dans aucune

laquelle des deux humeurs, vitrée ou aqueuse, avoit eu plus de part dans la formation de la maladie, par l'accroissement de sa quantité. Parmi les oculistes modernes les plus accrédités, quelques-uns croient que la principale cause de ce mal doit être rapportée au resserrement des pores inorganiques de la cornée, à travers lesquels l'humeur aqueuse ne pouvant plus transsuder, séjourne dans l'intérieur de l'œil et y produit l'hydropisie. Par cette assertion, ils prouvent ne pas connoître assez l'activité du système *absorbant* dans l'économie animale; ils semblent n'avoir pas averti qu'en conformité de leur théorie, l'hydropisie de l'œil devroit constamment succéder au plus haut degré d'épaississement de la conjonctive qui recouvre cet organe, au *leucoma*, aux vastes cicatrices de toute la cornée; ce qui est contredit par l'observation et par l'expérience de tous les jours.

J'ai disséqué dernièrement un œil hydropique, provenant du cadavre d'un enfant âgé de trois ans et demi, mort de marasme: non-seulement cet œil manquoit de corps vitré, et sa cavité propre étoit remplie d'eau, mais encore la tunique vitrée offroit une substance en partie spongieuse, en partie lipomateuse. Cet œil hydropique étoit d'un tiers plus volumineux que le sain: la sclérotique, sans être plus mince que

celle de l'autre côté, étoit souple, flasque, et séparée de la choroïde ; elle s'affaissa, perdit sa forme globulaire. La cornée formant un disque plus grand d'un tiers que celui de l'autre qui étoit saine, on ne lui distinguoit plus cette pulposité naturelle; elle étoit sensiblement plus mince que celle de l'œil sain. Beaucoup d'humeur aqueuse roussâtre se trouvoit entre la cornée et l'iris. Le cristallin, avec sa capsule opaque, paroissoit un peu repoussé en devant dans la chambre antérieure où il ne pouvoit avancer davantage, parce que sa capsule avoit contracté une forte adhérence avec l'iris dans les contours de la pupille. Cette capsule ne fut pas plus tôt ouverte, que le cristallin s'en échappa, dissous à moitié, très-mou du reste. Sa capsule postérieure ne put être entièrement séparée d'une substance dure, qui sembloit être la tunique vitrée dégénérée. Je fendis la choroïde depuis le ligament ciliaire jusqu'au fond de l'œil. Il sortit vers la chambre postérieure, une quantité considérable d'eau roussâtre, et pas un atome de corps vitré : celui-ci me sembla remplacé par un petit cylindre de substance en partie fongueuse, en partie lipomateuse, environnée de beaucoup d'eau qui s'écouloit par l'axe longitudinal de l'œil, depuis l'entrée du nerf optique jusqu'au corps ciliaire, ou à cette substance dure à laquelle adhéroit fortement la con-

vexité postérieure de la capsule du cristallin. Ce petit cylindre étoit, dans le trajet de deux lignes et demie, en avant de l'entrée du nerf optique, recouvert d'une couche de matière blanchâtre repliée sur elle-même, comme on voit l'épiploon lorsqu'on le tire en haut vers le fond de l'estomac. Je présume que ce n'étoit qu'un reste de la rétine désorganisée, puisqu'en versant de l'esprit-de-vin rectifié sur toute la surface interne de la choroïde et sur ce petit cylindre, je n'ai trouvé aucune trace de rétine sur la choroïde, cette substance blanche, repliée sur elle-même, étant notablement endurcie, précisément comme il arrive à la rétine plongée dans l'esprit-de-vin : de plus, le cylindre, et la substance dure qui tenoit lieu du corps ciliaire, n'étoient manifestement que la membrane du corps vitré, vide d'eau, et convertie, comme je l'ai dit, en une substance en partie spongieuse, en partie lipomateuse. Il n'est pas facile de déterminer si cette dégénérescence fongueuse et lipomateuse de l'humeur vitrée a précédé l'hydropisie de l'œil, ou si elle en a été l'effet. Quoi qu'il en soit, ce fait, joint à plusieurs autres semblables que j'ai observés, dans lesquels je n'ai point trouvé d'humeur vitrée dans la cavité postérieure de l'œil, mais seulement de l'eau ou de la lymphe sanguinolente, contribue beaucoup à établir que cette maladie

consiste principalement dans une séérétion morbifique de l'humeur vitrée, et quelquefois encore dans l'étrange dégénéreseenee de la membrane alvéolaire qui la compose [1].

L'aceroissement dans la séérétion du fluide aqueux, tant au dedans des cellules qui eomposent le corps vitré, qu'au dehors avec rupture par exeès de distension; l'affoiblissement réuni dans l'aetion du système absorbant de l'œil affecté, sont, selon les plus grandes probabilités, et eomme dans toutes les hydropisies, les causes de la stagnation, de l'aecumulation morbifique des humeurs dans le globe de l'œil. De cette stagnation, de eet aecroissement suceessif de l'humeur vitrée et de l'aqueuse, il s'ensuit nécessairement que le globe de l'œil prend d'abord une figure ovale, terminée en pointe dans la eornée; puis, en se développant dans toutes ses dimensions, qu'il parvient à un volume plus grand que celui de son semblable; enfin qu'il sort de l'orbite au point de ne pouvoir plus être recouvert

[1] On lit l'histoire d'un eas à peu près semblable (vol. III, art. XIV des *Medical observ. and inquiries*). Il est à observer eependant que, dans la petite fille dont l'ouvrage cité fait mention, l'œil eommença par diminuer de volume, puis à devenir hydropique et à aequérir une grosseur assez eonsidérable. On n'a pu savoir si la même chose s'est passée ehez l'enfant qui a été soumis à mon observation.

par les paupières, en défigurant la face du malade, de la même manière que, si, au lieu de son œil naturel, on lui eût placé celui d'un bœuf [1].

Cette maladie est tantôt le produit de secousses sur l'œil ou sur la tempe qui lui correspond, tantôt elle est la suite d'une *ophthalmie interne*. Quelquefois elle ne cause d'autre incommodité qu'un sentiment désagréable de grosseur, de distension dans l'orbite, une difficulté dans les mouvemens de l'organe, et un affoiblissement notable de la vue. D'autres fois enfin, elle n'est l'effet d'aucune de ces causes, ou de toute autre quelconque assez manifeste, particulièrement si ce mal survient à des enfans d'un très-bas âge, et dont on ne peut recevoir aucun renseignement. L'œil n'a pas plutôt pris la figure ovale, et la chambre antérieure n'a pas plutôt pris une capacité extraordinaire, que l'iris paroît placé plus en arrière que de coutume, et singulièrement tremblant au plus petit mouvement du globe de l'œil. La pupille reste dilatée dans tous les degrés de lumière, et le cristallin est, ou brun dès le principe de la ma-

[1] Dans un cas d'augmentation excessive du volume du globe de l'œil, précédée d'une maladie tout-à-fait opposée, d'un reserrement notable ou d'une petitesse de cet organe, on a trouvé qu'au lieu d'humeur, il contenoit un corps fongueux mêlé d'une matière stéatomateuse et terreuse, qui sembloit être la membrane vitrée dégénérée. (*Med. obs. and inquieres.* vol. III, art. XIV.)

ladie, ou il ne s'obscurcit que lorsque l'affection est parvenue à la plus haute période. Le mal devient alors stationnaire; le cristallin n'est point profondément opaque; le malade distingue le jour des ténèbres, un peu encore le contour des corps et les couleurs les plus vives. Mais l'œil prend-il plus de volume; tout le cristallin s'offusque-t-il : la rétine finit par être comme paralysée par l'excès de distension, et par conséquent n'est plus sensible à ce peu de rayons lumineux qui pénètrent jusqu'au fond de l'œil en parcourant les côtés du cristallin.

Dans la dernière période de cette maladie, lorsque le globe de l'œil hydropique proémine hors de l'orbite jusqu'à ne plus permettre aux paupières de le recouvrir, aux incommodités dont nous avons parlé se joignent celles qui dérivent de l'aridité du bulbe, du contact des corps étrangers, du frottement des cils, de la chassie, du larmoiement, de l'ulcération, de la paupière inférieure sur laquelle le bulbe appuie, et de l'excoriation de ce bulbe même. C'est pour ces raisons que peu à peu l'œil *hydropique* est pris de violentes ophthalmies avec des douleurs acerbes de la partie affectée et de toute la tête. L'ulcération également ne reste pas toujours dans certaines limites; elle fait des progrès, offusque d'abord la cornée, puis ronge la sclérotique; elle détruit

insensiblement les autres parties qui composent le globe de l'œil.

A la première apparition de l'*hydropisie* de l'œil, les maîtres de l'art conseillent d'user intérieurement des mercuriaux, de l'extrait de ciguë de pulsatile noirâtre, et, comme topiques, des collyres astringens, corroborans; de pratiquer un séton à la nuque, de comprimer l'œil qui fait saillie contre nature hors de l'orbite. Cependant, quoique j'aie consulté sur cet objet le résultat des observations des meilleurs praticiens, je n'ai pas encore trouvé une seule histoire bien détaillée de la guérision de l'*hydropisie* de l'œil par le moyen de ces remèdes internes dont je viens de faire mention. Quant aux topiques, ma propre expérience me dit que, lorsque le mal est manifeste, les collyres astringens, corroborans, ne sont pas moins grandement nuisibles que la compression sur l'œil saillant. Dans ces circonstances, le séton à la nuque, de fréquentes lotions d'eau de mauve, l'application d'un emplâtre fait avec la même plante, m'ont fait parvenir à calmer, pour quelque temps, ce sentiment désagréable de distension dans l'orbite, sur le front et sur la tempe du même côté, dont se plaignent tant les malades dans cet état, sur-tout quand ils sont affectés d'ophthalmie récurrente. Mais l'œil ne commence pas plutôt à sortir de

l'orbite, à dépasser les paupières, que l'art ne peut, en aucune manière, s'opposer aux dangers les plus graves dont menace l'*hydropisie* de l'œil, qu'à l'aide de l'opération qui consiste à vider, au moyen d'une incision, les humeurs surabondantes de l'œil, dont on oblige ensuite les membranes à s'enflammer doucement, à suppurer dans l'intérieur de cet organe, à se resserrer sur elles-mêmes et à se retirer dans le fond de l'orbite. Différer davantage cette opération, seroit le même que d'abandonner le malade aux incommodités continuelles d'une ophthalmie habituelle, au danger d'une ulcération du globe de l'œil, de la paupière subjacente, et, qui plus est, du carcinôme de tout l'œil avec grand risque de la vie du malade.

Pour remplir cette indication de vider le globe de l'œil de la surabondance des humeurs aqueuses qui séjournent dans son intérieur, on a grandement vanté dans les temps passés la paracenthèse du globe de l'œil. Parmi les premiers fauteurs de cette opération, Nuk piquoit l'œil avec un troiquart, précisément dans le centre de la cornée. Depuis, on a jugé plus opportun de piquer le bulbe de l'œil dans la sclérotique, à deux lignes environ au-delà de son union avec la cornée, dans la vue d'évacuer plus facilement avec l'humeur aqueuse un peu du corps vitré, dans

cette quantité jugée suffisante pour faire diminuer la grosseur morbifique de tout le bulbe de l'œil.

Cette méthode d'opérer dans le cas d'hydropisie de l'œil, malgré l'approbation que lui ont donnée les plus célèbres chirurgiens, est tombée aujourd'hui en désuétude, comme insuffisante et infructueuse pour le but que l'on se propose. Ceci ne paroîtra point étonnant à ceux qui sont au courant de nos connoissances présentes sur l'économie animale, particulièrement sur le point du système lymphatique *absorbant*, et qui n'ignorent point combien peu on doit compter sur l'heureux succès de la *paracenthèse* comme moyen curatif de l'hydropisie chronique en général, en particulier de celle de la tunique vaginale, je veux dire de l'hydrocèle. En effet, la cure radicale de cette dernière ne s'obtient jamais, sinon quand, après avoir vidé l'eau, l'inflammation *adhésive* survient à la vaginale et à l'albuginée, ou quand ces deux membranes suppurent, s'ulcèrent et contractent ensemble une adhérence intime qui détruit toute occasion, toute possibilité à de nouveaux amas d'eau dans le scrotum : et s'il est quelquefois arrivé que la piqûre a guéri radicalement l'hydrocèle, c'est parce que, par un accident imprévu, elle a excité l'inflammation de la vaginale et de l'albugi-

née, enfin une réunion de ces deux membranes.

En conséquence de ces principes, la *paracenthèse* de l'œil, dirigée seulement pour évacuer le superflu des humeurs de cet organe, ne pourra jamais être un moyen curatif de l'*hydropisie* qui peut l'affecter, à moins que la piqûre faite par le troiquart ne suscite en même temps l'inflammation, la suppuration, et successivement une réunion entre les membranes qui composent le bulbe de l'œil. En effet, Nuk dit [1] que, dans un jeune homme de Bréda qu'il a opéré, il fut besoin de piquer l'œil par cinq fois en divers temps, et qu'à la cinquième il fallut sucer par la canule du troiquart, afin de pouvoir évacuer la plus grande quantité possible de l'humeur vitrée; enfin, qu'il lui convint d'introduire entre les paupières et le bulbe une lame de plomb pour comprimer continuellement cet organe vidé et flétri. Dans une femme de la Haye, il dit avoir piqué deux fois l'œil inutilement, et que cette personne s'est soumise deux ou trois fois à la même opération, sans cependant ajouter quel en fut le succès. Je ne suis pas éloigné de croire qu'on a quelquefois obtenu la cure radicale de l'hydropisie par ce moyen de la piqûre, après les introductions répliquées du troiquart, ou d'autres semblables matières dures, avec la canule du

[1] De duct. ocul. aquos, p. 120.

même

même instrument, introduite dans le bulbe de l'œil; mais on ne pourra jamais rapporter ce succès à la simple évacuation de la surabondance de l'humeur vitrée et de l'humeur aqueuse, si on ne la joint à l'irritation produite par la canule, enfin à l'inflammation *adhésive*, ou à la suppuration excitée dans l'intérieur des membranes de l'œil. Il est assez probable que Wolhouse, instruit de ce point de pratique, en voulant s'assurer du bon succès de la *paracenthèse* pour la cure radicale de l'hydropisie de l'œil, ait ensuite enseigné qu'après avoir porté la canule dans l'œil, il faut la rouler au moins six fois entre les doigts; et qu'en suivant la même trace, Platner ait proposé qu'après avoir vidé les humeurs de l'œil à l'aide du troiquart, on injectât par la canule dans sa cavité un fluide tiède; et, selon Mauchart, que l'on tînt ouvert le trou fait dans l'œil avec le troiquart, à l'aide d'une petite tente de charpie. Si toutes ces choses prouvent d'une part l'insuffisance de la *paracenthèse* pour le traitement radical de l'hydropisie de l'œil, de l'autre elles montrent évidemment que la cure parfaite de cette infirmité ne peut s'obtenir qu'en vidant l'œil des humeurs qu'il contient, et en excitant en même temps dans ses membranes internes un certain degré d'inflammation et de suppuration.

Pour obtenir tous ces avantages, le moyen le plus facile, le plus prompt, jusqu'alors connu, est sans doute celui que j'ai exposé dans le chapitre antécédent pour la cure radicale du *staphylôme* invétéré, saillant hors des paupières. Sur ce point, je ne puis m'empêcher de répéter dans cette occasion que la section circulaire du globe de l'œil hydropique dans la sclérotique est extrêmement désavantageuse. En effet, cette rescision circulaire dans la sclérotique est constamment suivie des symptômes les plus graves, surtout par les hémorragies fréquentes, par les amas de sang grumelé dans le fond du globe de l'œil, par les inflammations véhémentes de ce bulbe, des paupières, de la tête; par les vomissemens opiniâtres, les convulsions, le délire et le grand danger de la vie des malades. Ceux des chirurgiens modernes qui ont fidèlement publié les résultats de leur pratique sur cet objet, dans le nombre desquels, après Louis [1], Marchant [2] et Terras [3] méritent les plus grands éloges, ont ingénument déclaré qu'après avoir rescisé circulairement le globe des yeux *hydropiques* dans la

[1] Mém. de chirurg. t. XIII, p. 289—90.

[2] Journal de Méd. de Paris, janv. 1770, sur deux oxophthalmies ou grosseurs contre nature du globe de l'œil.

[3] Ibid. mars 1776, sur l'hydrophthalmie.

sclérotique, ils ont eu de grands motifs de se repentir de leur entreprise.

La section circulaire pratiquée dans le haut ou dans le centre de la cornée de l'œil hydropique, large comme une grosse lentille ou un peu plus, d'après le précepte de Celse relatif au *staphylôme*, est exempte de ces accidens graves consécutifs dont je viens de parler. Au moyen de cette opération nullement douloureuse, on ouvre une issue aux humeurs de l'œil et on provoque l'inflammation interne. C'est ce qu'on obtient sans causer la vacuité et l'affaissement subit des membranes de tout le globe; ce qui arrive nécessairement quand on coupe l'œil circulairement dans la sclérotique : d'où une grande affection des nerfs de cet organe, des parties qui y ont quelques rapports, telles que la tête et l'estomac. Cette consensualité intime n'est peut-être pas la moindre des causes productrices des funestes conséquences indiquées plus haut, outre celles assez fâcheuses qui dérivent nécessairement de l'exposition presque subite d'une large surface du fond de l'œil au contact de l'air, et des lotions fréquentes que l'on pratique dans ces circonstances.

Pour ce qui concerne le manuel de l'opération, il est précisément le même que celui détaillé dans le chapitre précédent. Dans l'œil hydropique,

que la cornée soit encore transparente ou non, puisque l'organe immédiat de la vue est irrévocablement perdu, comme je l'ai déjà dit, le chirurgien traversera la cornée avec un petit bistouri dans son sommet ou dans son milieu, à une ligne et demie de son point central; et en faisant glisser son instrument d'un angle à l'autre de l'œil, il coupera en demi-cercle le bas de la cornée; puis, soutenant avec des pinces le segment de cette membrane, et ayant tourné en haut le tranchant de l'instrument, il finira d'enlever circulairement le centre de la cornée dans un diamètre égal à une grosse lentille ou à un disque de trois lignes, lorsqu'il s'agit d'un adulte. Par cette ouverture circulaire établie dans le centre de la cornée, le chirurgien, moyennant une légère pression, fera sortir de l'œil autant des humeurs surabondantes qu'il le faudra pour que le bulbe diminue, rentre dans l'orbite et soit recouvert par les paupières. En effet, quant au reste des humeurs qui séjournent dans l'œil, elles sortiront par degrés et d'elles-mêmes par cette ouverture circulaire de la cornée, sans employer des pressions ultérieures.

Jusqu'à l'apparition de l'inflammation qui survient le troisième ou le cinquième jour après l'opération, l'appareil consistera dans l'application d'un plumaceau de charpie sèche, soutenu par

un bandage contentif. L'inflammation et l'engorgement ne s'empareront pas plus tôt de l'œil opéré et des paupières, que le chirurgien emploiera les remèdes internes propres à modérer le cours de l'inflammation; il couvrira les paupières d'un cataplasme de pain et de lait, à renouveler chaque deux heures au plus. Il est un phénomène assez fréquent, tant dans le *staphylôme* que dans l'hydropisie de l'œil, qu'à la première apparition de l'inflammation le globe opéré s'augmente, fait de nouveau saillie hors des paupières, comme avant l'opération. Il conviendra alors de couvrir la portion saillante du globe de l'œil avec un morceau de linge fin enduit d'un liniment fait avec l'huile et la cire, ou avec le jaune d'œuf et l'huile d'hypericum, sur lequel on continuera, comme il est dit, l'application du cataplasme de mie de pain avec le lait.

A l'apparition de la suppuration de l'intérieur de l'œil, ce que l'on connoîtra en voyant l'appareil enduit d'une lymphe tenace mêlée à une portion des humeurs qui sortiront incessamment du centre de la cornée; à l'aspect du bord de la rescision changé en un cercle de substance blanchâtre, couenneuse, les paupières s'abaisseront en même temps; le bulbe de l'œil diminuera de volume, rentrera par degrés dans l'orbite, et se resserrera toujours plus sur lui-

même. Par la suite, ce cercle blanchâtre, couenneux, qui environne le lieu de la rescision de la cornée, tombera comme une escarre, et laissera un petit ulcère d'une belle couleur : celui-ci, de même que tout le globe de l'œil, se resserrera, se froncera jusqu'à se fermer et se cicatriser entièrement, en laissant au chirurgien toute l'opportunité de placer ensuite, entre les paupières et le moignon du bulbe, un œil artificiel.

Quoique, dans le plus grand nombre des cas, la rescision circulaire du centre de la cornée, équivalente à une grosse lentille, soit suffisante pour exciter dans un adulte une inflammation bénigne, la suppuration de l'intérieur de l'œil; cependant, si ce phénomène n'a pas lieu le cinquième jour, il faudra exposer à l'air l'œil opéré: ou bien, comme je l'ai dit en parlant du *staphylôme*, il est utile d'enlever, à l'aide des pinces et des ciseaux recourbés, une portion circulaire de la cornée, de la largeur d'une demi-ligne ou un peu plus; ce qui n'apporte au malade ni douleur, ni aucune incommodité; ce qui produit l'effet désiré, en faisant enflammer enfin et suppurer doucement l'intérieur de l'œil : sans quoi on ne peut obtenir une parfaite guérison.

## LXV^e OBSERVATION.

Un paysan âgé de treize ans, robuste et d'une bonne constitution, avoit pour toute infirmité l'œil droit d'une grandeur démesurée, et si saillant hors de l'orbite que les paupières ne suffisoient plus pour le recouvrir. La cornée de cet œil, quoique obscurcie, laissoit encore entrevoir profondément l'iris, la pupille dilatée et le cristallin rembruni.

J'appris de la mère qu'à l'âge de deux ans, un peu après la dessiccation de la petite vérole, cet enfant avoit éprouvé une ophthalmie violente aux deux yeux, avec un nuage épais, surtout sur le droit; qu'à l'aide des vésicatoires appliqués à la nuque et derrière les oreilles, d'autres remèdes internes et externes, il avoit enfin recouvré l'usage de l'œil gauche : mais que le droit avoit continué d'être nébuleux; qu'ensuite il s'étoit grossi par degrés jusqu'à acquérir le volume prodigieux qu'il avoit lorsque je le vis, sans cependant s'être jamais plaint de fortes douleurs dans cet organe extrêmement engorgé et hydropique.

Cet enfant fut reçu dans cet hôpital, où je me déterminai à l'opérer, le 8 juin 1797. Je traversai de part en part le milieu de la cornée avec le bistouri dont on se sert pour l'extraction de la ca-

taracte: et soulevant avec des pinces le segment inférieur, j'enlevai circulairement avec les ciseaux de Daviel le centre de la cornée, un peu plus que du diamètre de deux lignes. Comme, à l'aide d'une légère pression, le cristallin n'avançoit point, j'ouvris sa capsule avec la pointe du bistouri. Il en sortit aussitôt une humeur laiteuse, enfin le noyau rembruni du cristallin; puis, à la suite de pressions modérées, une quantité considérable d'humeur vitrée fondue, de manière que le bulbe de l'œil se trouva assez diminué pour être parfaitement recouvert par les paupières, lorsque j'ordonnai au malade de les rapprocher.

Cet enfant ne parut pas éprouver une douleur notable pendant l'opération; il passa le premier et le second jour hors du lit, sans éprouver aucune incommodité. En ôtant de temps en temps la compresse et le bandage contentif, on les trouvoit baignés d'une humeur glutineuse qui avoit toute l'apparence d'être le corps vitré dissous. Le quatrième jour, je trouvai les paupières gonflées, rouges, douloureuses, un peu écartées; le globe de l'œil enflammé, avec une légère douleur de tête, et très-peu de fièvre. Je fis appliquer le cataplasme de pain et de lait, à renouveler chaque deux heures.

Le septième jour, la suppuration commença

dans l'intérieur; elle étoit d'abord séreuse, puis muqueuse et de bonne qualité, avec diminution de la fièvre et de la douleur. Elle fut plus ou moins abondante pendant deux semaines: alors les paupières et le globe de l'œil s'abaissèrent par degrés; celui-ci, assez diminué de volume, se retira vers le fond de l'orbite. Le cercle lardacé qui environnoit la section circulaire dans le centre de la cornée, se détacha entièrement, laissa une plaie vermeille qui se resserra sur elle-même dans l'espace d'une semaine, et se cicatrisa parfaitement lorsqu'on l'eut touchée quelquefois avec le nitrate d'argent. On auroit pu suppléer facilement à cette difformité par l'application d'un œil artificiel.

## LXVI^e OBSERVATION.

L'œil gauche d'une jeune demoiselle de seize ans, d'une constitution grêle, saine d'ailleurs et bien réglée, s'accrut de volume dans toutes ses dimensions, au point que, dans le cours de neuf années, il devint du double plus grand que le droit; il sortoit de l'orbite sans pouvoir être plus recouvert par les paupières.

Ses parens attribuèrent cette maladie à une chute que cette demoiselle avoit faite dès son enfance sur un amas de bois et de décombres qui

lui avoient frappé et contus fortement l'œil gauche, avec une grande ecchymose extérieure. La cornée étoit un peu opaque; mais on pouvoit encore voir au-delà la pupille irrégulièrement dilatée, et le cristallin rembruni.

Tant que cette partie s'étoit tenue au niveau de l'orbite, la malade n'avoit accusé d'autre incommodité plus grande que celle de la cécité; mais aussitôt que cet organe ne put plus être recouvert par les paupières, il survint une ophthalmie habituelle, qui de temps en temps se communiquoit encore à l'œil sain. Elle étoit accompagnée d'un sentiment très-incommode de tension dans la tempe du même côté. Les topiques astringens, les compressions et l'usage interne de l'extrait de *pulsatile noirâtre*, avoient, autant qu'il sembloit, fait augmenter la douleur de la tête et de l'œil : leur application avoit rendu plus fréquens qu'auparavant les accès de l'ophthalmie.

Ayant été consulté, je proposai la section de la cornée, comme l'unique ressource capable d'arrêter les progrès du mal et de sauver l'œil sain. La malade et les assistans rejetèrent ce projet comme un extrême trop violent. Pour calmer la douleur locale, celle de la tête, ce sentiment incommode de tension dans l'orbite, je prescrivis à la malade l'application des sachets

de mauve avec un peu de camphre, et l'émulsion de gomme arabique avec quelques gouttes de laudanum liquide, à prendre le soir.

Deux mois après cette consultation, les mêmes accidens revinrent avec tant de violence, que la malade demanda instamment l'opération, qui fut précisément exécutée comme dans le cas précédent, en coupant circulairement la cornée dans son centre, de la largeur d'une grosse lentille. Il en sortit de l'humeur aqueuse et vitrée, fluidifiée en abondance, aussi le cristallin mou et brun. Le bulbe de l'œil se retira assez dans l'orbite pour être recouvert par les paupières.

Cette évacuation apporta un grand soulagement à la malade, qui resta parfaitement calmée jusqu'au cinquième jour. Observant cependant que l'œil opéré tardoit à s'enflammer, j'ordonnai à la malade de le tenir exposé à l'air pendant tout le sixième jour. Dans la nuit du septième, les paupières se gonflèrent; le bulbe commença à s'enflammer, et successivement à grossir au point qu'il tentoit de sortir de nouveau hors des paupières. Néanmoins la fièvre, la douleur de l'œil et de la tête étoient modérées. Les paupières furent recouverts d'un linge fin enduit d'un jaune d'œuf et d'huile d'hypericum: sur le tout l'on mit un cataplasme de mie de pain et de lait. Le traitement général se réduisi-

sit à quelques lavemens émolliens et à une diète légère et ténue.

Le onzième jour, la suppuration parut séreuse, muqueuse, et fut abondante pendant vingt autres jours; avec elle, la fièvre et la douleur de l'œil cessèrent entièrement. L'engorgement de l'organe et des paupières diminua ensuite par degrés. Selon l'usage, le cercle lardacé se détacha de la circonférence de la section circulaire de la cornée; le petit ulcère, de belle couleur, se fronça en formant dans le centre une espèce de papille charnue que l'on réprima avec le nitrate d'argent; et la cicatrice fut enfin achevée.

Cette demoiselle, quoique guérie, n'a pu supporter le contact de l'œil artificiel que huit mois après l'opération.

## LXVII^e OBSERVATION.

Au commencement de juin 1799, M. Vincent Visconti, très-habile pharmacien de cette ville, m'amena un de ses enfans âgé d'un an et demi environ, qu'à l'instant on lui avoit reconduit de la campagne où il l'avoit fait allaiter. Je lui examinai l'œil gauche qui étoit sensiblement plus gros et plus saillant que le droit, avec gonflement du même côté et une espèce de marque de la conjonctive, principalement vers l'angle ex-

terne. Le père conjecturoit que cette incommodité venoit d'une chute ou d'une secousse sur l'œil gauche; mais la nourrice assuroit fortement le contraire. L'enfant ne donnoit aucun signe de douleur; il sembloit voir de cet œil. J'ordonnai de le purger doucement, et qu'on fît usage à l'extérieur des bains résolutifs.

Ces remèdes ne réussirent point. Le globe s'accrut de volume avec une rapidité telle, qu'au milieu de novembre de la même année il s'avançoit hors de l'orbite d'une manière monstrueuse: il étoit si gros, qu'il ne permettoit plus d'être recouvert par les paupières, qui en outre, sans autre cause manifeste, s'enflammèrent peu à peu avec la conjonctive; ce qui a nécessité de faire quelquefois des saignées locales au moyen des sangsues. A l'époque dont on parle, la vue, au moyen de cet œil, étoit assez détériorée et presque nulle.

L'accroissement rapide du volume du globe de l'œil, l'inutilité des remèdes jusqu'alors employés, la difformité de la face, et, plus que tout encore, la crainte que l'œil sain ne devînt malade par sympathie, ou que l'*hydropisie* ne dégénérât en une maladie beaucoup plus grave, me déterminèrent, ainsi que M. Volpi, chirurgien de l'hôpital de cette ville, à opérer l'évacuation et la diminution du volume de l'œil *hydropique* de cet enfant.

Ainsi, le 21 novembre, l'enfant fut étendu sur une table, et fixé par des aides habiles. Avec le couteau dont on se sert pour l'extraction de la cataracte, je traversai de part en part la cornée proche son centre ; je soulevai avec des pinces le lambeau demi-circulaire que j'avois formé; et portant de bas en haut le tranchant de l'instrument, j'excisai circulairement le centre de la cornée dans une étendue équivalente à celle d'une petite lentille. Je me plus, dans ce cas, à couper le moins possible du centre de la cornée, tant parce que je voulois m'assurer de nouveau si les symptômes consécutifs à l'évacuation de l'œil sont en raison de l'ampleur que l'on donne à la section circulaire de la cornée, que parce que, dans un âge aussi tendre, je craignois que l'apparition subite d'une inflammation violente, commune aux paupières, pût occasionner des suites très-funestes pour la vie de l'enfant.

Il s'échappa par cette petite ouverture faite dans le centre de la cornée, le cristallin demi-fluide, amolli, et une certaine quantité d'humeur vitrée dissoute : de sorte que, sur l'instant, le globe rentra entre les paupières, que je couvris d'un plumaceau et d'un bandage contentif. L'enfant s'endormit peu de temps après l'opération; il se leva et passa le reste de la journée à

jouer, comme à son ordinaire, sans donner aucun signe de douleur.

Depuis le 21 jusqu'au 28, il s'écoula de l'œil opéré une humeur semblable au corps vitré dissous : le globe et les paupières s'abaissèrent chaque jour davantage ; mais il ne se manifesta aucun indice d'inflammation dans l'intérieur ; c'est pourquoi j'ordonnai qu'on le laissât découvert, afin de le faire enflammer : ce qui ne produisit cependant aucun effet.

Le 30 novembre, j'observai que, hors de la petite ouverture circulaire faite dans le centre de la cornée, il y avoit une saillie faite par une portion non encore fondue du corps vitré : elle étoit consistante, globuleuse, et le globe de l'œil me parut moins flétri que dans les jours précédens. D'un coup de ciseau, j'enlevai ce bouchon fait par le corps vitré ; et en comprimant doucement, je vis sortir une quantité assez considérable de sérosité sanguinolente semblable à de la lavure de chair : après quoi l'œil devint aussi petit que dans les jours précédens.

Le 2 décembre, il parut des signes inflammatoires dans les paupières et dans la conjonctive. L'enfant se montra désireux de rester au lit. J'ordonnai l'application d'un cataplasme de pain et de lait sur les paupières engorgées.

Le 8 décembre, l'inflammation des paupières

et de la conjonctive, loin de se propager, comme je l'espérois, jusque dans l'intérieur de l'œil, avoit, au contraire, entièrement cessé, et il se présentoit à la petite ouverture pratiquée dans le centre de la cornée une portion d'iris qui la fermoit exactement; le bulbe de l'œil s'engorgeoit. Je repoussai cette procidence de l'iris avec le bout d'un stylet; il sortit aussitôt une quantité remarquable de sérosité sanguinolente.

Alors, convaincu que l'ouverture circulaire faite dans le centre de la cornée étoit moindre qu'il ne le falloit, et trop petite pour exciter l'inflammation des membranes internes, j'enlevai avec des pinces et des ciseaux courbes une bandelette circulaire de la cornée, suffisante pour rendre la circonférence de l'ouverture égale à celle d'une grosse lentille. Aussitôt après, l'inflammation des parties internes du globe de l'œil tarda peu à survenir : son cours fut très-doux, n'obligea jamais l'enfant à garder le lit, et ne lui causa aucune douleur vive. L'inflammation interne dissipée, le cataplasme commença à être recouvert d'un vrai pus; enfin la marche du traitement fut par la suite très-régulière jusqu'à la fin, sans que l'enfant ait interrompu sa manière ordinaire de vivre, sans avoir perdu de sa bonne humeur accoutumée.

A mesure que l'écoulement du pus de l'intérieur

rieur de l'œil alloit en diminuant de quantité, les paupières s'abaissoient dans la même proportion. L'œil *hydropique* volumineux se resserra sur lui-même, s'enfonça dans le fond de l'orbite, en laissant un moignon qui servira, dans le temps, d'appui commode à un œil artificiel.

Le résultat de cette histoire prouve de la manière la plus convaincante tout ce que nous avons affirmé dans les deux derniers chapitres, que la violence des symptômes consécutifs à l'opération du *staphylôme* et de l'*hydropisie* de l'œil sont en raison de l'étendue que l'on donne à la section circulaire pour l'évacuation des humeurs ; que cependant le précepte très-utile de Celse, d'enlever seulement une portion circulaire du centre de la cornée, de la grandeur d'une petite lentille, souffre des exceptions, puisque cette section est trop petite pour donner une issue facile à ce qui est contenu, et au sang qui successivement s'épanche, s'amasse dans l'intérieur du globe de l'œil ; ou bien est telle, qu'elle est facilement fermée par quelque portion du corps vitré non fondu, par une partie de l'iris ou par des grumeaux sanguins, qui facilitent l'accumulation d'une sérosité sanguinolente dans la cavité de l'œil *hydropique*, et s'opposent à l'inflammation, à la suppuration de ses membranes internes ; circonstance absolument nécessaire pour

obtenir la fin que se propose le chirurgien dans le traitement de cette maladie.

*N. B.* M. A***, âgé de vingt ans, officier au quatrième régiment d'infanterie légère, avoit douze ans lorsque dans un cabinet étroit et clos, il tira contre le carreau un pistolet d'arçon chargé de plusieurs balles. Il s'ensuivit une vive commotion de l'œil gauche qui saigna beaucoup, sans qu'on s'aperçût d'aucune blessure. Cependant une cicatrice qui laisse une échancrure sur le rebord de la paupière supérieure ne permet pas de douter que cette partie ne fût lésée. Il survint un gonflement qui dura quelque temps; mais tout se calma sans que le malade éprouvât la moindre douleur. Alors on vit la pupille dilatée, irrégulièrement configurée, et le cristallin blanc comme de la craie, transporté en dehors et en haut, un peu derrière l'iris, visible dans une très-grande partie, et surtout d'une extrême mobilité. Trois ans après, ce jeune homme eut au Prytanée une ophthalmie des plus graves qui dura près d'un mois, et qui se dissipa sous l'emploi des moyens généraux. Vers le milieu d'avril 1804, de nouveaux accidens survenus se calmèrent dans l'espace de quinze jours; ils devinrent ensuite plus fréquens et plus intenses. On vit le globe de l'œil augmenter de volume; la cornée parut plus

saillante et un commencement d'hydropisie fut très-décidé. On aperçut encore quelques ulcérétions qui ajoutoient à la sensibilité excessive, et qui étoient accompagnées de veines variqueuses de la conjonctive.

Je fus consulté dans ce même mois d'avril : le globe de l'œil étoit très-gros; la cornée saillante s'élevoit en pointe dans son milieu; les premiers développemens d'un staphylôme ne me paroissoient pas équivoques. Les vésicatoires à la nuque, les sangsues, les bains de pied, les collyres adoucissans, furent inutilement employés. La conjonctive fort engorgée, formoit derrière la paupière supérieure un bourrelet saillant qui en gênoit beaucoup les mouvemens. La douleur intérieure étoit si vive, que le malade prenoit peu de repos. Néanmoins il y avoit quelquefois un calme qui duroit plusieurs heures, des journées entières, auquel succédoient tout-à-coup des douleurs qui revenoient par accès et qui étoient insupportables. La lumière la plus douce fatiguoit infiniment, au point qu'il ne fut pas possible de faire usage d'aucune espèce de verre propre à la rendre d'un degré toujours uniforme. De plus, le malade ne pouvoit se servir de l'œil sain, dont les mouvemens correspondoient à ceux de l'autre; il falloit toujours le tenir fermé. En un mot, M. A*** ne pouvoit lever la tête; il m'é-

toit difficile d'examiner l'état de son œil malade, et les larmes en sortoient si abondamment qu'elles tomboient en quantité sur le parquet de l'appartement.

La persévérance dans les douleurs, l'augmentation sensible du volume du globe de l'œil, la longueur de la maladie, tout m'engageoit à user de la dernière ressource : évacuer les humeurs de l'œil me paroissoit un parti nécessaire à prendre, et j'y étois déterminé par la désorganisation commençante de la cornée. Mon intention étoit d'opérer de manière à conserver un moignon capable de servir de point d'appui à un œil artificiel. Le malade et ses parens furent d'avis de temporiser, et je fus forcé d'y consentir. Par la suite, il me fut permis d'opérer, parce qu'il n'y avoit aucun changement et que les douleurs se soutenoient les mêmes. L'excessive sensibilité, les mouvemens convulsifs de l'œil, ne me donnèrent aucune facilité pour faire la section de la cornée avec le bistouri à cataracte. Je voulus me servir de l'instrument de Guérin, sans être plus heureux; car je ne parvins pas même à l'appliquer entre les deux paupières : la sclérotique, que je voulois éviter de blesser, crainte d'accidens plus graves, se présentoit toujours à mon tranchant, parce que la cornée se portoit tellement en haut, qu'elle étoit entièrement cachée.

Dans ce cas difficile, il me vint à l'idée de faire au bas de la cornée transparente une espèce de ponction avec la pointe du bistouri à cataracte. J'opérai promptement et avec succès, car l'humeur aqueuse sortit aussitôt en grande abondance. L'œil s'affaissa comme chez les malades qu'on opère de la cataracte. Le cristallin, auparavant situé en dehors et en haut, très-mobile, descendit pour se porter en bas contre la cornée transparente, qu'il touchoit en tous points. L'œil et le malade étoient déjà si fatigués que je me désistai de toute autre tentative pour l'instant. Je recouvris légèrement le tout d'une compresse trempée dans une décoction émolliente. Il y eut aussitôt du calme, et deux jours après il n'y avoit point encore d'inflammation. La cicatrice de la cornée s'étoit faite et l'humeur aqueuse promptement reproduite, sans que le cristallin eût tout-à-fait repris sa position première. Peu de jours après, les douleurs revinrent avec la même intensité qu'auparavant, et résistèrent aux remèdes généraux. Ne pouvant exciser une portion de la cornée, je formai le projet de la faire tomber en suppuration, en l'ulcérant selon le procédé de Richter. Je la touchai rapidement avec le nitrate d'argent fondu; il se forma une escarre. La douleur vive qu'en ressentit long-temps le malade l'empêcha de se résoudre à de nouvelles applications. Les cataplas-

mes adoucissans, les compresses imbibées d'une décoction émolliente, rien ne convenoit, puisque tout topique, quelque léger qu'il fût, étoit très-incommode. Je me bornai à l'usage des lotions stupéfiantes, des bains de pied, des boissons délayantes, etc. Enfin il y eut du calme, et quinze jours après je tentai d'exécuter l'opération que j'avois projetée d'abord. Je ne fus pas plus heureux; mais avec un bistouri ordinaire, à pointe très-étroite, je perçai le bas de la cornée proche son union avec la sclérotique. Je ne pus agrandir cette ouverture comme il convenoit, à cause du serrement subit des paupières que je craignois de blesser. Quoique je fusse parvenu à une profondeur de près de six lignes, il ne s'écoula que de l'humeur aqueuse. L'œil s'affaissa et le cristallin redescendit. En opérant ainsi pour la seconde fois, j'avois intention de rétablir la force tonique des parties, et la réciprocité entre l'absorption et la sécrétion des humeurs.

Le soulagement fut prompt et de plus longue durée qu'il n'avoit jamais été; la cicatrice s'est faite, et le cristallin est resté en bas. La cornée, qui, jusques-là, avoit été un peu terne, s'est éclaircie davantage; tous les accidens ont disparu, et pendant quelques jours on voyoit à peine un vaisseau variqueux. Le malade, tranquille, se

croyoit voisin de sa guérison. Dans les deux opérations que j'ai faites, je n'ai jamais vu de sang épanché dans la chambre antérieure, et quinze jours après la seconde l'humeur aqueuse parut rouge et sanguinolente. Tout disparut lentement par la voie de l'absorption. Comme il n'y avoit pas eu d'inflammation, je ne sus quelle fut la cause de cet épanchement de sang. Cette fois, je m'aperçus que l'œil n'augmentoit plus de volume, et que la cornée ne faisoit plus saillie dans le point où autrefois elle menaçoit de staphylôme. Chaque jour la sensibilité diminuoit par degrés; le malade supportoit mieux la lumière ; enfin l'œil a repris le volume qu'il doit avoir : immédiatement après la seconde opération ; les douleurs profondes ont diminué. Comme je voyois encore ce bourrelet formé par la conjonctive, derrière la paupière supérieure; comme il étoit douloureux, je fis appliquer plusieurs sangsues à deux fois différentes. Toute l'irritation a cessé, et, le 12 octobre 1804, M. A*** put ouvrir l'œil aussi facilement que celui qui restoit sain, vaquer à ses affaires, et reprendre son service militaire. J'ai cessé de le voir dans un temps où il ne souffroit plus, et où tout sembloit ne plus rien faire craindre pour une hydropisie ou pour un staphylôme, après un peu plus de cinq mois de traite-

ment. Au mois d'août dernier, 1806, ce jeune homme est venu camper avec son régiment à Meudon près Paris, et j'ai su de ses parens que depuis cette époque il n'avoit plus éprouvé aucune espèce d'incommodité.

(Léveillé.)

## CHAPITRE XIX.

### *De l'Amaurose et de l'Héméralopie.*

SCHMUKER et Richter, aidés de l'expérience et de l'observation, ont traité ce sujet avec tant de précision et de clarté, qu'il ne reste plus présentement qu'à produire quelques-unes de mes réflexions, et quelques faits propres à confirmer davantage la vérité et l'utilité de la doctrine de ces deux illustres maîtres, et d'en rendre ainsi plus facile encore l'intelligence à la jeunesse studieuse.

L'amaurose est *parfaite* ou *imparfaite*, *invétérée* ou *récente*, *continue* ou *périodique*. L'amaurose *parfaite invétérée*, avec lésion organique de la substance qui constitue l'organe immédiat de la vue, est une maladie absolument incurable. L'amaurose *imparfaite récente*, particulièrement celle qui est *périodique*, est d'ordinaire curable, parce que le plus souvent elle est consensuelle de l'estomac et des premières voies, ou dépendante de causes qui, bien qu'elles affectent l'organe immédiat de la vue, peuvent encore être dissipées sans laisser aucune trace de désor-

ganisation tant dans le nerf optique que dans la rétine.

En général, on peut regarder comme incurables ces amauroses qui datent de plusieurs années, chez des personnes avancées en âge, et qui avoient la vue foible dès leur jeunesse; celles qui se sont formées lentement, d'abord avec accroissement morbifique de la sensibilité dans tout l'organe immédiat de la vue, puis par degrés avec diminution du sentiment dans cet organe, jusqu'à cécité parfaite; celles dans lesquelles la pupille est immobile sans être très-dilatée, mais qui a perdu sa figure circulaire, ou qui est dilatée au point de simuler l'absence de l'iris, dont le bord est en outre inégal et comme frangé; celles dans lesquelles le fond de l'œil, indépendamment de l'opacité du cristallin, offre une pâleur insolite, semblable à celle de la corne, tendante quelquefois au vert répercuté par la rétine, comme par un verre de réflexion [1]. On peut encore regarder

[1] La rétine d'un œil sain est transparente : c'est pourquoi, quel que soit le degré de dilatation de la pupille, le fond de l'œil est d'un noir obscur. Ainsi cette pâleur insolite qui accompagne l'amaurose indique un changement notable dans la substance du nerf optique dont se compose la rétine, qui, selon toutes les apparences, est épaissie et devenue pour toujours incapable de transmettre les impressions de la lumière. En un mot, ce signe est des plus funestes.

comme incurables les amauroses accompagnées de douleur de toute la tête, d'un sentiment constant de tension dans tout le globe de l'œil; ces affections du même genre qui sont précédées d'un ineitement violent et prolongé de tout le système nerveux; puis de foiblesse générale, de langueur de la constitution entière, comme après l'abus des liqueurs fortes, de la masturbation, du coït prématuré. Il n'y a point de remèdes pour celles qui sont précédées ou accompagnées d'accès épileptiques, de fréquentes hémicranies convulsives, qui sont la suite d'ophthalmies internes graves et obstinées, d'abord avec accroissement, puis avec diminution de sensibilité de la rétine, et lenteur du mouvement dans la pupille. On doit encore ranger parmi les incurables celles qui, outre leur grande ancienneté, sont la conséquence de violentes secousses sur la tête, et dont la cause doit être attribuée à des coups portés précisément sur le globe de l'œil, à une violente contusion et à une déchirure du nerf susorbitaire [1], soit que cet effet ait eu lieu immédiatement après le coup, ou quelques semaines après la cicatrisation de la plaie du sourcil. On en peut dire autant des amauroses occasionnées par

[1] Je ne crois pas qu'on ait guéri aucune des nombreuses amauroses de cette espèce, surtout de celle dont parle Valsalva dans sa Dissert. II, §. 11.

des corps étrangers pénétrés dans le globe de l'œil [1], des grains de plomb, par exemple, ou autres semblables; de celles qui dérivent de la maladie vénérienne confirmée; de celles qui sont compliquées de la présence d'une ou de plusieurs exostoses sur le front, aux côtés du nez, sur l'os maxillaire, capables de faire suspecter l'existence d'autres exostoses semblables dans l'intérieur de l'orbite. Enfin, les amauroses réunies à un changement manifeste dans la figure, et la dimension de tout le globe de l'œil, qui forme un ovale allongé, qui acquiert un volume prodigieux; ou qui sont jointes à la diminution de tout le bulbe de l'organe, n'admettent absolument aucune guérison.

Les amauroses *imparfaites récentes* sont au contraire toujours ou le plus souvent curables, quand, quelle que soit la privation totale ou partielle de la vue, elles n'ont été produites par aucune des causes capables de confondre ou de détruire la texture organique du nerf optique ou de la rétine; quand l'organe immédiat de la vue conserve un peu de sensibilité au contact de la lumière, soit directement ou latéralement à l'axe visuel. Celles qui sont récentes, formées tout à coup, dans lesquelles la pupille n'est pas excessivement dilatée, quoiqu'elle le soit plus que

[1] Nessi, Instituzioni di chirurgia, t. III, p. 282.

l'ordre naturel, et conserve de la régularité dans son disque; derrière laquelle le fond de l'œil est d'un noir foncé comme dans l'état naturel : celles qui ne sont accompagnées d'aucune douleur vive et continuelle de la tête et du sourcil, ni d'un sentiment de resserrement, sont autant d'amauroses susceptibles de guérison. L'art peut encore combattre utilement celles qui ont pour origine une colère violente, un chagrin profond, la terreur; qui dépendent de plénitude excessive, de crudités de l'estomac, de pléthore générale ou partielle de la tête; de la suppression d'une évacuation accoutumée de sang par le nez, par l'utérus et par les hémorroïdes. Il en est de même des amauroses occasionnées par une métastase varioleuse, herpétique, rheumatique, ou de la goutte, sur les yeux; par une perte de sang prodigieuse; de celles que l'on peut rapporter à une foiblesse nerveuse non invétérée, dans un sujet jeune, et quand elle est encore susceptible d'être réprimée. Les fièvres aiguës ou intermittentes peuvent, pendant leur cours ou vers leur fin, produire ces maladies, ainsi que les convulsions et les efforts nécessités par un accouchement laborieux : celles-ci sont également curables, non moins que les *périodiques*, qui viennent et disparoissent par intervalles, tous les jours, chaque deux jours, chaque mois, ou à une certaine saison donnée.

En examinant avec soin la nature et les causes de l'amaurose *imparfaite* et curable, on trouve, d'après les observations exactes de Schmuker et de Richter, que cette maladie dérive le plus souvent d'un foyer morbifique ou d'une irritation existante dans le système gastrique, seule ou compliquée de foiblesse nerveuse, à laquelle les yeux prennent part consensuellement. En conséquence de ces principes, dans la majeure partie des amauroses *imparfaites* récentes, l'indication curative principale que doit remplir le chirurgien pour la guérison de cette maladie, est celle de débarrasser l'estomac et les premières voies des saburres et des stimulans morbifiques, de corroborer les organes gastriques, de faciliter la digestion, de ranimer en même temps tout le système nerveux, et en particulier celui des yeux, qui ne sont affectés et troublés que par consensualité.

Les émétiques et les résolutifs internes correspondent parfaitement à la première partie de l'amaurose *imparfaite*. Parmi les émétiques, l'expérience désigne le tartre émétique, comme la préparation pharmaceutique préférable à toute autre de cette classe; elle prouve que ce médicament, donné ensuite à petites doses réfractées, fait l'office d'un remède dissolvant, dont l'action peut être rendue plus forte par son union aux substances gommeuses et savonneuses. C'est pour-

quoi, dans la goutte sereine *imparfaite*, qui n'est le plus souvent, comme on l'a dit, que consensuelle et dépendante de stimulus morbifiques de l'estomac, il conviendra d'abord, et dans le plus grand nombre des cas, de faire dissoudre pour un adulte trois grains de tartrite de potasse antimonié dans six onces d'eau, et de donner cette dissolution par cuillerées, chaque demi-heure, jusqu'à produire nausée, puis un vomissement abondant. Le lendemain, on fera prendre les poudres résolutives composées de six onces de crême de tartre, d'un grain de tartre émétique, divisées en six parties égales. Le malade en prendra une le matin, l'autre quatre heures après, et la troisième le soir, pendant huit ou dix jours consécutifs. Ce remède produira un peu de nausée et quelques sécrétions alvines plus fréquentes que de coutume, peut-être encore le vomissement quelques jours après. Si, pendant l'usage de ces poudres résolutives, le malade éprouve des efforts inutiles pour le vomissement; s'il se plaint d'avoir la bouche amère, une perte d'appétit, et d'aucune amélioration dans sa vue, on lui prescrira l'émétique de la même manière qu'auparavant, trois ou quatre fois, selon la présence des saburres gastriques et selon leur indication par l'amertume de la bouche, la douleur de tête, la tension des hypocondres, les rots acides et la tendance au vomisse-

ment; car il arrive souvent que le premier émétique ne fait évacuer que de l'eau et un peu de mucosité; tandis que si on le répète quelques jours après l'usage des poudres résolutives, il fait rendre une quantité considérable de matières d'un jaune vert, avec grand soulagement de l'estomac, de la tête et des yeux.

Si, sous le rapport de la vue, les avantages ne sont pas tels qu'on pourroit l'espérer, on prescrira au malade les pilules résolutives de Schmuker [1], ou celles de Richter [2]. Les phénomènes qui s'observent d'ordinaire, en conséquence de

[1] Gum sagapen. } an drachm. un.
Galban. }
Sap. venet. }
Rhei optimi. drachm. un. et semis.
Tart. emet. gran. sexdecim.
Suc liquirit. drachm. un.
Fiant pilul. gran. unius.

Le malade prendra, matin et soir, quinze de ces pilules pendant quatre, et même six semaines.

[2] Gum. ammoniac.
Ass. fœtid.
Sap. venet.
Rad. valerian.
Summit. arnicæ an. drachm. duas.
Tart. emet. gr. octodecim.
Fiant pilul. granor. duorum.

A prendre par quinze, trois fois le jour, pendant quelques semaines.

ce

ce traitement, sont les suivans : Le malade, après avoir vomi copieusement, éprouve un calme général, une satisfaction qu'il n'avoit pas auparavant. Quelquefois, même le jour de la prise de l'émétique, il commence à distinguer les contours de quelques corps qu'on lui présente ; d'autres fois il n'éprouve cet avantage que le cinquième, le septième ou le dixième jour ; et, dans quelques cas, ce n'est que quelques semaines après l'emploi de l'émétique et l'usage non interrompu des poudres ou des pilules résolutives. Aussitôt que le malade commence à recouvrer la vue, on voit sa pupille moins élargie qu'auparavant ; elle se resserre davantage à la lumière vive d'une chandelle, et à mesure que cette faculté de voir augmente, le resserrement et la mobilité de la pupille s'observent également. En tout, la guérison n'est que bien rarement complète avant un mois, pendant lequel temps on ne négligera jamais l'usage des remèdes locaux propres à relever l'action languissante des nerfs de l'œil, comme nous le dirons après.

En effet, lorsque le chirurgien a des indices suffisans pour croire que, moyennant les remèdes dont on vient de parler, il a parfaitement dissipé tous les stimulus morbifiques de l'estomac, et surtout qu'il a obtenu en grande partie le rétablissement de la vue, il dirigera son indication

curative vers les moyens propres à fortifier l'estomac du malade, à relever en lui les forces du système nerveux en général, et celles des nerfs de l'œil en particulier. Enfin il prescrira les poudres composées d'une once de kina et d'une demi-once de racine de valériane, divisées en six parties égales dont le convalescent prendra une le matin, la seconde le soir, dans un véhicule convenable. Ce remède sera ainsi continué pendant cinq semaines au moins : en même temps, il se nourrira de chairs tendres, succulentes, de bouillons tempérans; il fera un usage modéré du vin, et un peu d'exercice de corps dans un air salubre.

Tant durant l'état que lors de la décadence de l'amaurose *imparfaite*, et pour réveiller l'action languissante des nerfs de l'œil, il conviendra beaucoup de faire usage localement des vapeurs de sel ammoniac préparé avec la chaux, convenablement dirigées sur l'œil affecté. On pratique ce remède, en approchant un vase de carbonate d'ammoniaque de l'œil du malade à une distance suffisante, pour que cet organe sente le picotement des vapeurs très-pénétrantes dont il est entouré, et qui doivent faire rougir et larmoyer abondamment en moins d'une heure d'exposition. C'est alors qu'il convient de se désister de cette pratique, pour y revenir trois ou quatre

heures après, et ainsi de suite jusqu'à parfaite guérison de l'amaurose incomplète. Les deux yeux sont-ils affectés de cette maladie; il est inutile d'avertir qu'il faut avoir deux petits vases remplis de carbonate d'ammoniaque. Si l'on n'en emploie qu'un, il est nécessaire de l'approcher tantôt de l'un, tantôt de l'autre œil, jusqu'à ce que tous les deux larmoient en abondance et rougissent. Afin que le remède conserve toute son activité, il convient de renouveler tous les trois jours le carbonate d'ammoniaque. Ce topique, très-utile, doit être employé dès le principe de la cure de l'amaurose *imparfaite*, ou au moins aussitôt que l'estomac du malade est, au moyen de l'émétique, libre des stimulus vicieux gastriques. Thilen [1], entr'autres, nous assure avoir aussi employé, dans des cas semblables, ce remède local avec le plus grand succès. L'action des vapeurs de l'ammoniaque portées sur les yeux affectés d'amaurose incomplète, peut en outre être fortifiée par d'autres stimulans externes appliqués à quelques autres parties du corps qui ont beaucoup de rapports avec les yeux, tels le vésicatoire à la nuque, les frictions du sourcil avec la liqueur anodine; et par l'irritation des nerfs des narines internes, à l'aide des poudres sternuta-

[1] Medicinische und chirurgische Bemerkungen. §. *Amaurosis*.

toires, semblables à celle faite avec deux grains de la poudre d'oxide de mercure jaune, et un scrupule de feuilles de bétoine pulvérisée, et enfin par le courant électrique. L'électricité a été proposée comme un des principaux moyens curatifs de l'amaurose. L'expérience a démontré qu'on ne devoit y avoir confiance que comme remède secondaire; car le chirurgien Hey, l'un des plus zélés partisans de cette pratique, confesse que l'électricité ne réussit que dans les cas d'amaurose récente, le plus souvent non autrement qu'en la combinant avec les remèdes internes appropriés, parmi lesquels sont placés les résolutifs [1].

Tout médecin seroit peut-être disposé à croire que le kina doit être le spécifique de l'amaurose *imparfaite* périodique : cependant l'expérience a démontré le contraire, et nous a convaincus que cet excellent remède, si efficace dans les fièvres intermittentes et dans d'autres périodiques, loin de guérir l'amaurose *imparfaite* périodique, l'exaspère plutôt, en rend les accès plus fréquens et d'une plus longue durée que les premiers. On guérit, au contraire, le plus souvent ce mal en peu de temps avec les émétiques, les résolutifs internes, avec les corroborans et la

[1] Medical inquiries. vol. V, p. 26.

même écorce du Pérou, qui étoit auparavant inutile et dangereuse.

Le plan curatif de l'amaurose *imparfaite* récente, qui vient d'être exposé, est celui qui réussit dans le plus grand nombre des cas, attendu que cette maladie, comme je l'ai souvent fait remarquer plus haut, n'est que consensuelle, et dépend principalement de l'état morbifique du système gastrique. J'ai fait observer aussi qu'il y a des amauroses imparfaites, à la formation desquelles, outre la cause la plus commune que j'ai rapportée, concourent encore plusieurs qui exigent l'emploi de moyens curatifs particuliers, autres que ceux dont j'ai fait mention. Telle est, par exemple, l'amaurose *imparfaite*, formée tout d'un coup à cause d'un réchauffement excessif, d'insolation, de colère violente chez des sujets pléthoriques. Celle-ci exige avant tout les saignées générales et partielles, des fomentations froides sur les yeux et sur toute la tête; ensuite l'émétique, les purgatifs avec le tartrite de potasse, avec le tartrite de potasse antimonié à petites doses réfractées. Schmuker raconte que, par le moyen des saignées et de l'émétique, il a plusieurs fois rendu la vue à des soldats qui l'avoient perdue en faisant des marches forcées dans des journées très-chaudes, en portant des fardeaux assez pesans. Après les saignées, l'émétique est

d'autant mieux indiqué, que, dans l'amaurose subite, suite d'une colère violente, tous ces malades se plaignent de la perte de la vue, et en même temps d'une amertume de bouche, d'une tension des hypocondres et d'une nausée continuelle. Richter raconte l'histoire d'un ecclésiastique qui, s'étant fortement mis en colère, resta aveugle sur le fait, et auquel, ayant donné l'émétique un jour après, parce qu'il avoit des signes de saburres dans l'estomac, il rendit la vue dans le jour même.

Il en est de même dans l'amaurose imparfaite récemment produite par la suppression imprévue du flux menstruel. La principale indication, avant d'administrer l'émétique, est évidemment de rappeler l'écoulement du sang de l'utérus, par le moyen des sangsues appliquées à la face interne des lèvres du pudendum, et des bains de pied; puis on prescrit le vomitif, les pilules résolutives mentionnées plus haut, et celles de Bekker, ou celles faites avec un grain d'aloès, deux de myrrhe ou de safran. Si ces remèdes ne suffisent pas pour rappeler le flux menstruel, on devra mettre une grande confiance dans le courant électrique conduit par les lombes à travers le bassin dans tous les sens, et de là aux fémurs et aux pieds, à plusieurs reprises, sans perdre espoir de réussir, quoique les bons effets de ce secours tardent

encore quelques semaines à se manifester : la pratique m'a appris que c'est un des moyens les plus puissans que l'art puisse vanter, tant pour rappeler que pour accélérer l'écoulement du sang par l'utérus.

Le traitement de l'amaurose *imparfaite*, occasionée par la suppression d'un flux hémorroïdal habituel et abondant, accompagné de tension des hypocondres, de congestion sanguine à la tête et aux yeux, de difficulté de respirer, de crudités dans l'estomac, consiste à faire précéder l'émétique, comme moyens plus efficaces contre la cécité, de l'application des sangsues aux veines hémorroïdales, de fomentations chaudes sur ces mêmes vaisseaux, afin d'obtenir par cette voie une abondante évacuation de sang. Ensuite il conviendra de recourir à l'émétique, aux pilules résolutives de Schmuker, ou de les remplacer par les aloétiques.

Lorsqu'il s'agit d'amaurose *imparfaite* récemment produite par métastase varioleuse, rheumatique, herpétique; de la goutte ou des éruptions cutanées de la tête imprudemment répercutées, l'attention du chirurgien sera fixée sur l'élimination des stimulus morbifiques de l'estomac, et en même temps elle consistera à débarrasser les yeux en portant ailleurs l'humeur peccante à l'aide de quelque irritation consen-

suelle faite à la nuque par le vésicatoire ou par le séton, ou par les épispastiques aux bras, aux mains, aux pieds; et, dans le cas d'éruptions à la tête, d'affections herpétiques imprudemment répercutées, on détruira les saburres de l'estomac, et l'on prescrira très-utilement l'usage interne du vin antimonié d'Huxham, avec l'extrait d'aconit, le muriate de mercure doux, l'oxide d'antimoine sulfuré jaune, de la troisième précipitation, à doses réfractées; l'oxide d'antimoine sulfuré rouge, la décoction des bois, et les bains tièdes universels.

Le traitement de l'amaurose *imparfaite*, suite de fièvres mal jugées, de celle qui dérive d'une tristesse profonde, de l'épouvante, d'évacuations sanguines immodérées, de méditations profondes, d'un exercice forcé et trop appliqué des yeux sur des objets très-petits ou brillans, ne diffère point ou très-peu de celui que nous avons exposé; il consiste principalement à débarrasser l'estomac des stimulus morbifiques, à fortifier successivement le système nerveux en général, et en particulier celui des yeux.

En effet, dans cette amaurose *imparfaite* consensuelle, suite de fièvres mal jugées, l'attention du médecin est aussitôt appelée sur l'état morbifique du système gastrique; puisque, dans ces malades, outre la cécité ou la grande diminution

de la vue, on observe qu'ils ont la figure pâle, tuméfiée; leur appétit manque ou est dépravé; la digestion est lente, la bouche amère, la tête vertigineuse, le sommeil troublé, enfin leur ventre est gros et météorisé. Dans cette combinaison de circonstances, rien ne contribue à rendre la vue aux malades que l'usage de l'émétique et des pilules résolutives, enfin que l'écorce de kina, les amers et les martiaux internes : les vapeurs de carbonate d'ammoniaque conviennent à l'extérieur.

La profonde tristesse, la terreur ont, pour ainsi dire, une action directe en même temps sur les nerfs des yeux et sur les organes de la digestion, dont la fonction est tellement dérangée par ces affections, qu'en très-peu de temps ils sont le foyer de saburres bilieuses, âcres, dont le stimulus occasionne une affection consensuelle sur le système nerveux en général, que je dirois presque étonné, et en particulier sur celui des yeux. C'est pourquoi, s'il est un cas d'amaurose *imparfaite* récente, où l'émétique soit indiqué comme un des principaux moyens propres à dissiper la cécité incomplète, c'est certainement lorsque la maladie dérive de la tristesse ou de la terreur : l'expérience en a souvent confirmé les bons effets. L'estomac et les intestins étant débarrassés des matières âcres, bilieuses, à l'aide du

tartrite de potasse antimonié et des pilules résolutives, la cure est, dans ce cas, complétée avec le kina uni à la racine de valériane, avec les fumigations de carbonate d'ammoniaque, avec des alimens nourrissans et de facile digestion. On parvient encore à ce but, en s'occupant de distraire et d'appliquer l'ame des malades sur des objets agréables, en leur faisant faire un exercice modéré de tout le corps. On a seulement observé que l'amaurose *imparfaite*, occasionée par l'épouvante, exige la continuation de ces mêmes remèdes pendant plus long-temps que dans le cas de tristesse.

L'amaurose *incomplète*, suite de la foiblesse générale du système nerveux en raison d'hémorragies abondantes, de convulsions par *inanition*, d'applications aux études profondes longuement prolongées, surtout à la chandelle, est moins, proprement parlant, une amaurose qu'une foiblesse de vue par fatigue des nerfs, surtout de ceux qui constituent l'organe immédiat de la vue. On guérit ou on diminue cette incommodité, si elle est récente, et chez de jeunes sujets, avec la teinture de rhubarbe à petites doses répétées, afin de déterger l'estomac et les premières voies; ensuite avec les remèdes fortifians et les cordiaux, en faisant désister le malade de tout ce qui tend à affoiblir le système nerveux, et con-

séquemment la vue. Après avoir évacué les saburres de l'estomac, on prescrit utilement dans ces cas la décoction de kina avec la valériane; l'infusion de bois de casse, avec addition à chaque dose de quelques gouttes d'éther sulfurique; une nourriture animale succulente, de facile digestion, et le bouillon de vipère. On applique ensuite localement et avec avantage les vapeurs aromatiques spiritueuses indiquées dans le chapitre de l'*Ophthalmie*. Si elles ne suffisent pas, on retire beaucoup d'avantage de celles de carbonate d'ammoniaque. Le malade s'exercera à pied, à cheval, en carrose, dans un bon air sec; et pendant la saison chaude il prendra des bains entiers de mer. Autant qu'il le pourra, il éloignera de lui tout souci grave; il ne fixera jamais les yeux sur des corps très-petits ou trop brillans [1].

[1] Il arrive quelquefois que, dans ces circonstances, les malades ne peuvent observer avec un œil et même avec les deux, un objet qui en est très-rapproché, sans en être très-fatigués, lorsqu'ils ne sont nullement incommodés, quand cet objet est à une certaine distance. La difficulté de fixer se trouve-t-elle d'un seul côté; le strabisme et la vue double s'y joignent. C'est le résultat d'une foiblesse des muscles de l'œil, qui empêche les malades d'accommoder cet organe aux objets très-rapprochés, et de se maintenir long-temps dans cette position. Quand cette foiblesse appartient aux muscles d'un seul œil, celui-ci, incapable de concourir à l'ac-

Ensuite, à mesure qu'en se nourrissant et en se fortifiant, l'énergie reviendra au système nerveux en général, la vue se rétablira dans la même progression : il conservera et améliorera cet état, en mettant tout en œuvre pour maintenir en vigueur les forces de l'estomac, et pour modérer l'impression de la lumière sur l'organe immédiat de la vue : il y parviendra facilement, en ne s'exposant jamais à une lumière vive sans porter devant les yeux des verres plans et verts.

L'héméralopie ou la *cécité nocturne* n'est proprement qu'une amaurose *imparfaite périodique*, le plus souvent consensuelle de l'estomac, et dont les accès se manifestent vers le soir, pour disparoître le matin. Cette maladie est endémique dans quelques pays : elle est épidémique dans certaines saisons de l'année.

Vers le coucher du soleil, ceux qui sont affectés de cette maladie voient les objets couverts d'un voile cendré qui se convertit peu à peu en un nuage épais qui s'interpose entre les yeux et les

tion de son congénère, est nécessairement affecté de strabisme, ou fait voir les objets doubles. On remédie à cette incommodité avec les fortifians généraux et topiques que j'ai indiqués, et en évitant l'action forcée des muscles moteurs de ces organes. Si la foiblesse est particulière à un seul œil, et occasionne le strabisme, il est nécessaire de le couvrir pendant quelque temps.

objets qui les environnent. Les héméralopes ont, le jour et la nuit, la pupille plus dilatée et moins mobile qu'on ne l'observe dans les hommes dont les yeux sont sains. Cependant la plupart ont, pendant le jour, la pupille plus ou moins mobile, toujours élargie et immobile durant la nuit. Les place-t-on dans une chambre foiblement éclairée par une chandelle, dans laquelle tous les assistans voient suffisamment bien; ils ne discernent point ou foiblement et à peine quelque corps : ils ne distinguent que la lumières des ténèbres; moins encore voient-ils à la clarté de la lune. A la pointe du jour, ils récupèrent la vue, qui se conserve parfaite pendant toute la journée jusqu'au coucher du soleil.

Cette maladie se guérit d'ordinaire complétement, souvent en très-peu de temps, en lui adaptant la même méthode qui fait disparoître l'amaurose *imparfaite*, en employant les émétiques, les poudres, les pilules résolutives, le vésicatoire à la nuque, et localement les vapeurs de carbonate d'ammoniaque ; enfin en prescrivant, vers la fin du traitement, le kina uni à la racine de valériane. Dans les cas où cette maladie est l'effet d'une pléthore, d'une transpiration supprimée, les saignées et les sudorifiques sont encore indiqués.

Avec cette méthode, je suis parvenu à guérir

trois sujets attaqués de cette maladie. Le premier étoit un enfant de quatorze ans, qui, pendant plusieurs semaines, avoit inutilement usé des fumigations de foie de mouton cuit. Le second fut un batelier; et le troisième, un paysan de nos rizières voisines. Ces deux derniers étoient entre trente et quarante ans, maigres, de figure bouffie, jaunâtre. L'enfant, après avoir beaucoup vomi au moyen d'un grain et demi de tartrite de potasse antimonié dissous dans trois onces d'eau et pris à doses différentes, dans l'espace de trois heures, fit usage pendant les jours suivans des poudres résolutives mentionnées ci-dessus. Elles produisirent des nausées, tantôt deux, tantôt trois selles abondantes tous les jours. Dans la soirée du cinquième jour, il commença à distinguer, à la lumière très-foible d'une lanterne, les objets qui l'environnoient. Depuis le premier jour de l'émétique, il continua l'usage local des vapeurs de carbonate d'ammoniaque, et il fut parfaitement guéri le seizième jour. Le batelier vomit par trois fois une grande quantité de matières jaunâtres, visqueuses. Il fit ensuite usage des poudres résolutives, qui le firent encore vomir le troisième jour; il exposa régulièrement pendant le jour, chaque quatre heures, ses yeux à l'action des vapeurs du carbonate d'ammoniaque. Ce ne fut que le onzième qu'il commença à distinguer

de nuit les objets, et à la lumière foible d'une chandelle. Le paysan vomit une seule fois abondamment ; mais il fut ensuite beaucoup tourmenté de nausées produites par les poudres résolutives employées pendant neuf jours de suite ; et chaque jour, il rendoit une fois par les selles des matières verdâtres. Dès le principe, ce malade fit aussi localement usage des vapeurs ammoniacales ; et il commença à voir dans la nuit du quatorzième jour, à l'aide d'une chandelle allumée. Par la suite, il continua à recouvrer toujours davantage la faculté de distinguer les objets pendant la nuit, et jusqu'à parfaite guérison. Vers la fin du traitement, je fis prendre à ces malades le kina avec la racine de valériane.

Mais la guérison la plus prompte est celle que j'ai obtenue au printemps de cette année dans la personne de Mauro Bonini, de Donalasco, agriculteur robuste de vingt-deux ans. Dans le mois de mars, cet homme commença à s'apercevoir qu'au coucher du soleil, il ne pouvoit distinguer les objets qu'imparfaitement. Cette indisposition s'acerut au point, qu'au commencement de mai, il devenoit presque entièrement aveugle vers le soir. Le 10 mai, il vint dans cet hôpital ; je l'examinai en plein jour, et je trouvai la pupille des deux yeux fort dilatée et presque immobile. Vers

le soir, je réitérai les mêmes épreuves, et je m'assurai qu'il ne voyoit pas les objets que tous les assistans distinguoient, et par conséquent qu'il étoit affecté d'une héméralopie grave. Le malade accusoit en outre une amertume de la bouche, une pesanteur de tête : sa langue etoit sale.

Le 11 mai, je prescrivis l'émétique, qui ne produisit pas tout l'effet que j'en devois attendre; ce qui m'engagea à lui en donner un plus fort le lendemain. Je le composai d'une drachme et demie d'ipécacuanha et de deux grains de tartrite de potasse antimonié : cet homme vomit une grande quantité de matières jaunâtres. Immédiatement après, la tête devint moins pesante; l'amertume de la bouche disparut; la pupille des deux yeux se resserra un peu et montra une apparence de mobilité dans une lumière vive. On commença à faire usage à l'extérieur des vapeurs ammoniacales. Le soir du même jour, la vue du malade parut améliorée. Le 13, on cessa tout remède interne, pour continuer encore l'usage des vapeurs.

Le 14, le malade accusa de nouveau une amertume de la bouche; sa langue parut chargée. Je lui prescrivis les poudres résolutives à prendre toutes les trois heures : elles produisirent de la nausée et quelques évacuations alvines. On continua l'usage des vapeurs. Le soir, j'exposai le malade

malade dans le même degré de lumière que dans les expériences précédentes; il distingua assez bien tous les objets qu'on lui présenta. Les 15 et 16, il n'y avoit plus aucun signe de saburres de l'estomac, et la pupille de chaque œil se resserroit, comme dans les personnes en santé, à une lumière modérée. Le 17, cet homme sortit de l'hôpital, parfaitement guéri.

L'antiquité a très-fort recommandé, pour la guérison de ce mal, les fumigations de foie de mouton rôti, portées sur les yeux au moyen d'un entonnoir, et même de manger ce foie ainsi préparé. En général, même parmi nous, ce remède est encore accrédité par l'assertion du vulgaire, et encore par des personnes de l'art. Quelques écrivains ajoutent qu'il réussit à merveille chez les Chinois, où, dit-on, cette maladie est très-fréquente. Je n'ai aucune observation à rapporter pour confirmer cette relation; mais le contraire m'est donné par l'enfant dont je viens de parler. Néanmoins, si l'efficacité de ce remède est un fait, l'art pourra se vanter d'avoir un moyen de plus, autre que celui que j'ai exposé, pour guérir la cécité nocturne [1].

[1] Ce fut un vieux soldat qui indiqua à ses camarades le remède que je vais décrire, lorsqu'il y eut en 1782

Celse [1], dans le chapitre de la *Mydriasis*, ajoute les paroles suivantes : *Quidam sine ulla manifesta causa subitò obcœcati sunt : ex quibus*

une si grande quantité d'aveugles de nuit à Strasbourg. Les soldats font cuire une tranche de foie de bœuf pesant environ une demi-livre dans quatre livres d'eau. Lorsque le foie est cuit, comme pour le manger, et que la vapeur est d'une chaleur supportable, ils portent le pot sur leur lit, et, inclinant la tête de très-près, ils se font jeter une couverture pardessus eux, de manière à y être exactement enfermés avec le pot. Ils y restent jusqu'à ce que le bouillon ne produise plus de vapeurs, ou que la gêne de la respiration les oblige d'en sortir. En général, une seule application suffit pour les guérir radicalement. J'ai connu des soldats entêtés qui n'avoient voulu rien faire pendant trois semaines; je l'ai même souffert, afin de savoir si le remède seroit aussi efficace pour une maladie ancienne que pour une récente. Je n'ai pas observé de différence; et à présent que je crois avoir fait toutes les épreuves nécessaires à ma conviction, je fais administrer de force le même traitement de leur maladie, lorsque je puis en avoir connoissance. Je ne désignerai point les noms de ceux qui ont été guéris de cette manière. Il existe actuellement au régiment plus de deux cent cinquante hommes traités de cette manière, et notamment plus de soixante à la fin de mars et dans les premiers jours d'avril dernier 1787.

DUPONT. *Mém. sur la goutte sereine nocturne, ou nyctalopie.*

[1] De medicin. lib. VI, cap. XXXVII.

*nonnulli cùm aliquandiù nihil vidissent, repentinâ profusione alvi lumen recuperant. Quominùs alienum videtur, et recenti re, et interposito tempore medicamentis quoque moliri dejectiones, quæ omnem noxiam materiam per inferiora depellant.* Ce passage de Celse se rapporte, selon moi, non-seulement au traitement de la pupille dilatée, mais encore à celui de l'amaurose *imparfaite*, qui se fait tout à coup, et me paroît mériter l'attention des praticiens.

La première partie de ce que Celse assure, que quelques-uns affectés d'amaurose pendant quelque temps et auxquels la diarrhée est survenue ont recouvré la vue, me paroît avoir plus de force par l'observation rapportée par le docteur Pye [1]. Un homme, dit-il, étoit, depuis deux mois, affecté d'une amaurose *périodique* qui, depuis certain temps, le prenoit régulièrement le soir; puis avec plus d'irrégularité et à différens intervalles, avec dilatation grande de la pupille et obscurcissement tel de la vue à l'entrée de la nuit, qu'il ne distinguoit même plus la lumière de la chandelle. Cet homme fut pris d'une diarrhée : le docteur Pye lui prescrivit une potion avec du sel d'absinthe à prendre pendant huit jours de suite. Il lui ordonna ensuite un électuaire fait avec le

[1] Medic. observ. and inquiries. vol. I, art. XIII.

kina, la noix muscade, et le sirop d'écorce d'orange. Il joignit ces deux articles au kina, à raison de la diarrhée qui continuoit toujours. Le second jour de la prise de cet électuaire, la diarrhée s'accrut, et le malade vomit abondamment : après quoi il recouvra tout d'un coup la vue, au point qu'il distinguoit les objets aussi bien de jour que de nuit. La diarrhée continua; l'électuaire fut suspendu après un usage de deux jours. A la diarrhée succéda une fièvre assez forte : on remarqua que, dans le plus fort de l'accès, le malade devint un peu sourd, mais sans perdre jamais la vue ni le jour ni la nuit. Le docteur Pye ne dit pas ce qu'il a pratiqué pour modérer la fièvre, mais seulement qu'elle fut fatale pour le malade. Enfin le fait est que cette solution spontanée du ventre avoit entièrement délivré cet homme de l'amaurose *imparfaite périodique*. Je ne doute point qu'en parcourant les recueils nombreux d'observations de médecine, on ne puisse rencontrer beaucoup de faits semblables qui prouvent l'influence des *stimulus* morbifiques gastriques sur l'organe de la vue, et conséquemment quelle peut être l'utilité de la liberté du ventre dans le traitement de l'amaurose *imparfaite*.

Mais quand encore ils seroient rares et peu appréciés, ces exemples d'amaurose incomplète dis-

parue à la suite d'un vomissement spontané, ou de déjections copieuses produites par les seules forces de la nature, nous avons désormais tant d'observations qui constatent les heureuses guérisons de ces maladies par le moyen de telles évacuations produites artificiellement avec les émétiques, les résolutifs internes, qu'il ne peut plus y avoir aucun doute sur la justesse de la seconde partie de l'avertissement de Celse, relative à l'opportunité dans l'amaurose imparfaite : *Et recenti re, et interposito tempore, medicamentis quoque moliri dejectiones quæ omnem noxiam materiam per inferiora depellant.* Nous avons certainement sur cet objet des preuves nombreuses et satisfaisantes dans les observations exactes rapportées par Schmuker et par Richter; mais nous devons augmenter notre confiance dans la méthode curative de l'amaurose imparfaite et périodique, exposée plus haut, si nous faisons attention que les praticiens les plus accrédités des siècles passés n'ont point traité autrement cette maladie dans le plus grand nombre des cas, que par le moyen des émétiques et des résolutifs internes, quoique dans leurs écrits ils aient attribué le bon succès du traitement à d'autres motifs ou à l'efficacité d'autres remèdes qu'ils prescrivoient conjointement avec les émétiques et les résolutifs.

Galien [1], Aëtius [2], Égine [3], Actuarius [4], Rhasès [5], Avicenne [6], en parlant du traitement de cette maladie, enseignoient que l'on devoit tirer du sang et faire vomir les malades, quand ils étoient à jeun; ou les purger avec des médicamens ou des clystères, et exciter en eux l'éternuement. Cette pratique fut celle de tous les mé-

[1] Lib. de oculis, part. IV, cap. XI, XXII.

[2] Sermo septimus, cap. XLVIII, LII; cap. XLVI, *de Hemeralopia.* Si vero per hæc non successerit rursus, purgatorium dandum est quale est hoc : Scammoniæ obol. tert. castoris, obol. duo, salis, obol. tert.: in debilioribus autem scammoniæ, obol. duo, injice. Talis autem purgatio sæpe è vestigio liberavit, aut multò meliorem conditionem induxit. Post paucos dies dandum est purgatorium pituitam et bilem ducens.

[3] Lib. III, cap. XLVIII.

[4] De method. med. lib. IV, cap. XI. Post sanguinis missionem, sternutationes movendæ sunt, et ante cibum vomitibus utendum.

[5] De ægritud. ocul. cap. IV. Cum prolongatur status morbi, provocentur sternutationes et vomitus jejuno stomacho; deinde curetur cum collyriis valentibus ad hoc.

[6] Lib. III, fen. 3, tract. 4. Quandoque hæc fit propter communitatem stomachi et cerebri..... quod si fuerit ab humiditate, administrabis tunc illud quod resolvit post evacuationes. Vomitus autem qui fit cum facilitate est ex iis quæ conferunt.

decins qui vinrent après eux, et elle étoit la même du temps de Forestus [1], de Timée [2]. Hilden [3], qui, pour le traitement de ce mal, attribue beaucoup d'efficacité au séton appliqué à la nuque, avertit cependant qu'il n'a employé ce moyen qu'après l'usage répliqué des purgatifs cathartiques. On lit la même chose dans les ouvrages de Smezius [4], de Plater [5], d'Adolphe [6], de Trew [7].

Saint-Yves [8], l'un des oculistes les plus accrédités de son temps, fait mention d'un ecclésiastique auquel, peu de jours après qu'il eut perdu la vue, ayant donné un émétique, puis fait une saignée à la gorge, il rendit la faculté de voir; qu'il fortifia par la suite ce bon état à l'aide des vapeurs d'esprit-de-vin dirigées convenablement sur les yeux. Il rapporte également avoir rendu service à un jeune chanoine par l'usage répliqué des résolutifs, des bouillons tempérans, et des

[1] Obs. et cur. med. lib. XI, obs. 32. Scol. observ. 38.
[2] Casus medicinal. lib. I, cas. XXIV.
[3] Centur. I, obs. 24. Centur. V, obs. 13.
[4] Miscellan. med. p. 546.
[5] Praxis med. p. 104.
[6] Act. n. c. vol. II. obs. 87.
[7] Commercium Norimberg. t. VII, an. 1737, n°. 1.
[8] Traité des maladies des yeux, chapitres XXVII, XXVIII.

vapeurs spiritueuses appliquées localement; et il ajoute ouvertement qu'il a réussi à guérir plusieurs amauroses, toutes les fois qu'il a entrepris le traitement immédiatement après l'invasion de la maladie, en saignant et en faisant prendre l'émétique une ou deux fois dans l'intervalle de deux jours.

Heister [1] prétend avoir guéri une amaurose par la seule salivation; cependant on s'aperçoit dans la narration qu'il en fait, qu'avant d'employer le mercure il a fait prendre à son malade un purgatif hydragogue; que, le lendemain, s'étant plaint de nausées, d'envies de vomir, il lui a donné un vomitif composé de deux grains de tartrite de potasse antimonié avec un scrupule de sucre. Il en résulta un vomissement abondant, un soulagement de la nausée. Ces préliminaires ont été suivis de mercure doux, d'extrait de fumeterre, et d'une friction aux glandes parotides, avec gros comme une fève d'onguent mercuriel. Le neuvième jour, quoique la salivation fût à peine commencée, le malade a distingué le jour des ténèbres. Or, de cette narration et de sa comparaison avec ce que nous savons présentement sur l'efficacité des émétiques et des résolutifs internes dans le traitement de cette maladie, il est facile d'inférer que la guérison de l'amaurose *im-*

[1] Institutiones chirurgicæ, t. I.

*parfaite* obtenue par Heister ne doit pas être attribuée à la salivation mercurielle, mais bien à l'évacuation des stimulans morbifiques de l'estomac.

Dans une autre dame affectée d'amaurose, et menacée d'une ancienne cécité, en raison d'une tristesse profonde et pour avoir trop long-temps fixé des corps brillans, le même auteur [1] a obtenu la guérison au moyen d'une saignée et des pilules cathartiques composées de mercure doux et de résine de jalap. Il a de même rendu la vue [2] à un domestique. Elle s'étoit grandement diminuée sans vice apparent dans l'œil; mais cet homme se plaignoit de nausées : il lui prescrivit une poudre composée de vingt-cinq grains d'ipécacuanha, et dix grains de sulfate de potasse, à prendre le matin avec une infusion d'eufraise, d'hysope et de bois de sassafras, pendant la journée, outre un vésicatoire à la nuque et un collyre stimulant résolutif.

Ribe [3] parle d'un jeune homme de vingt-deux ans, qui, trois mois auparavant qu'il l'eût examiné, avoit perdu la vue, et auquel il la rétablit moyennant l'usage de l'émétique pris dix fois à différens intervalles.

[1] Med. chirurg. u. anat. Vahrnehm. I. Band.

[2] Loc. cit. Band. 73.

[3] Act. succic. vol. I, trim. I, n.° 10.

Helvig [1], Schroëck [2], nous ont transmis l'histoire de plusieurs amauroses *imparfaites*, consensuelles de l'estomac et des premières voies, guéries avec les seuls purgatifs résolutifs.

Vandermonde [3] fait mention d'une fille de huit ans, qui venoit de perdre la vue et la parole par l'effet des saburres et des verres dans l'estomac. Dans ce cas, la présence des vers étoit indiquée par un mouvement rapide et comme serpentin de la langue, par une expiration continuelle par le nez, par une grande anxiété, et par des sueurs abondantes de la tête. Cette enfant prit un émétique : elle rendit par la bouche, et avec des matières, un ver rond, allongé d'un demi-pied. Elle fit ensuite usage des purgatifs unis aux anthelmintiques, et bientôt elle recouvra la parole et la vue

Fabre [4] fait mention d'un certain Jean Barricot qui, dix jours après avoir souffert une colique, perdit la vue des deux yeux. On lui avoit inutilement fait deux saignées, appliqué sur les yeux un collyre d'eau de rose et de blanc d'œuf. Fabre prescrivit à ce malade quatre grains de tartrite de potasse antimonié, et, deux jours après, une po-

[1] Observ. physic. med. obs. 33.

[2] Miscellan. natur. cur. decad. 2, an. V, obs. 247.

[3] Journ. de méd. de Paris, t. X.

[4] Ibid. t. XX.

tion faite avec une demi-once de séné, une demi-drachme de poudre de *tribus*, et une once de manne; deux autres jours après, quatre grains, comme auparavant, de tartrite de potasse antimonié, et ainsi de suite pendant neuf jours; puis quelques pilules de mercure doux et de diagrède, une infusion d'eufraise; la tisanne sudorifique et laxative du *Codex* de Paris pendant huit autres jours. Les vapeurs d'esprit-de-vin et de café dirigées sur les yeux, au moyen d'un entonnoir, ont été les moyens locaux mis en usage. Dès le quatrième jour du traitement, Barricot commença à distinguer le jour des ténèbres; le douzième, il distinguoit à peu de distance les couleurs; et le vingtième, il avoit parfaitement recouvré la vue.

Thilen [1] rapporte deux observations intéressantes d'amauroses *imparfaites* guéries par le tartre émétique, pris d'abord comme vomitif, puis comme remède résolutif, tantôt seul, tantôt uni aux substances savonneuses et à l'extrait d'arnica.

Whitt [2] parle d'une dame dont la vue s'obscurcissoit profondément toutes les fois qu'il y avoit des aigreurs dans l'estomac. Elle a été débarrassée

[1] Medicinische und chirurgische Bemerkung. §. *Amaurosis.*

[2] Des affect. hypocondr. et hystér. ch. I.

de cette incommodité par le moyen d'un émétique, des poudres absorbantes et des amers fortifians de l'estomac. Je connois aussi une personne assez remarquable, qui, avant d'en découvrir la véritable cause, éprouva plusieurs fois pendant quelques heures après le dîner un fort obscurcissement de la vue, presqu'au degré de la cécité, pour avoir mangé du poisson frit dans l'huile d'olive.

On lit, dans le Mercure de France pour l'année 1756 [1], la cure faite par Fournier de plusieurs sujets affectés d'héméralopie. Les premiers furent trois soldats auxquels on donna l'émétique après les avoir fait saigner. Le lendemain, ils se plaignoient d'avoir encore la tête pesante, d'éprouver de la nausée; la saignée fut répétée ainsi que le vomitif. Tous les symptômes disparurent ensuite, et ces trois soldats ne perdirent point la vue de nuit. Fournier fut également heureux sur huit autres soldats affectés de la même maladie et appartenant à la même garnison.

Pellier [2] guérit d'une héméralopie le capitaine de vaisseau Miecti, en lui faisant prendre l'émétique à doses réfractées, en lui plaçant un vésicatoire à la nuque, en prescrivant des bouillons rafraîchissans et apéritifs. Le même auteur as-

[1] Février, p. 168.

[2] Recueil de mém. et obs. sur l'œil, obs. 132.

sure [1] avoir plusieurs fois guéri l'amaurose *imparfaite* récente avec le tartre émétique à petites doses et avec les fumigations locales aromatiques.

A cette série de faits et à beaucoup d'autres qui, sur le même objet, se trouvent dans les ouvrages des anciens et dans ceux des modernes, je joindrai ceux que j'ai observés, pour prouver de la manière la plus convaincante l'utilité et l'efficacité de cette méthode curative de l'amaurose *imparfaite récente*, qui le plus souvent, comme je l'ai dit, n'est autre qu'une affection consensuelle de l'estomac [2], dépendante de stimulus morbifiques existans dans le système gastrique, avec foiblesse nerveuse générale ou partielle des nerfs de l'œil.

Il est à remarquer que, dans le traitement de l'amaurose *imparfaite récente*, on a, tant chez les anciens médecins que chez les modernes, fait précéder de la saignée universelle ou locale l'usage des émétiques ou des cathartiques. Les observations ultérieures sur le traitement de cette

[1] Ibid. observ. 136, 138.

[2] Experientiæ suffragio firmum est in omnibus capitis et nervorum morbis, sic etiam in iis qui oculos detinent ventriculi et virtutis ipsius digestivæ rationem esse habendam. (*Hoffmann*, Dissert. de morb. præcip. rectâ medendi ratione.)

maladie, nous ont appris que l'on ne devoit pas en faire une règle générale, et qu'il ne faut recourir à la saignée que dans les cas où elle est manifestement indiquée par des circonstances particulières : comme dans les cas d'amaurose *imparfaite récente*, compliquée d'affection à l'estomac, et en même temps de pléthore générale ou partielle de la tête, chez des sujets jeunes ou vigoureux, ou chez des personnes dont l'amaurose a été produite ou entretenue par la suppression de quelques évacuations sanguines accoutumées. Dans les autres cas, la saignée n'est pas indiquée : elle peut même être dangereuse, si on la fait à des personnes exténuées ou affectées d'une foiblesse nerveuse générale, profondément tristes, ou habituellement convulsionnaires.

De même, pour ce qui concerne le choix des remèdes propres à débarrasser l'estomac et les intestins du foyer morbifique, à réveiller en même temps l'activité du système général des nerfs, une attention digne de remarque est, qu'excepté le cas exposé plus haut de personnes assez délicates et exténuées, dans lesquelles la teinture de rhubarbe est mieux indiquée, on doit préférer aux médicamens drastiques, aux lavemens purgatifs âcres mis en usage dans les temps passés, le tartre émétique comme vomitif, ou à doses réfractées comme résolutif, seul ou uni avec les

gommeux et les substances savonneuses, jusqu'à exciter la nausée et purger doucement le ventre. Il est problable que, dans le traitement de l'amaurose *imparfaite* récente, produite par des saburres, et compliquée d'une suppression de transpiration, de métastase aux yeux, le tartre émétique donné à doses réfractées, eu égard à sa manière d'agir sur l'estomac, et consensuellement sur tout le système nerveux, est utile et préférable à tout autre résolutif interne, tant pour débarrasser l'estomac et les intestins des impuretés âcres et bilieuses contenues, que pour fortifier par son propre stimulus l'activité du système nerveux, rétablir la transpiration et l'action des vaisseaux absorbans.

### LXVIII^e^ OBSERVATION.

Jacques Migliavana, de Pavie, âgé de trente-deux ans, menuisier de profession, d'une constitution foible, maigre, vers le milieu de mars 1798 commença à éprouver, à la suite d'une profonde tristesse, une douleur gravative aux sourcils, un dégoût général, une tension du ventre et de l'inappétence. Le 7 avril suivant, trois heures après être levé, il perdit tout-à-coup la vue des deux yeux.

Le lendemain, je le fis transporter dans cette

école de chirurgie-pratique. J'examinai ses yeux : je trouvai les pupilles assez dilatées et immobiles dans la lumière la plus vive, régulières cependant dans leur disque; et, derrière elles, le fond de l'œil paroissoit d'un beau noir. Sans tarder plus, je prescrivis à ce malade deux grains de tartrite de potasse antimonié dissous dans quatre onces d'eau, à prendre par cuillerées et à courts intervalles, jusqu'à produire nausée et vomissement. Après avoir pris toute cette solution, le malade vomit à trois reprises beaucoup de mucosités et des matières bilieuses verdâtres si âcres, qu'ensuite il se plaignit pendant quelques heures d'une ardeur insupportable de la langue et de la gorge. Le même jour, il fut deux fois à la selle, rendit des matières molles et verdâtres. Il passa tranquillement la nuit, et le jour suivant il se trouva soulagé de la douleur de tête et des sourcils.

J'ordonnai les poudres résolutives composées d'une once de tartrite acidule de potasse, et d'un grain de tartrite de potasse antimonié, divisées en six parties égales, dont il prit une dose sur-le-champ, l'autre à midi, la troisième le soir, et ainsi pendant plusieurs jours de suite. Cette poudre lui produisit chaque fois de la nausée, une ou deux selles abondantes chaque jour, avec soulagement autant de sa tête que de sa constitution en général; puisque, peu de jours après l'u-

sage

sage de ces poudres résolutives, il ne se plaignit plus de prostration de forces, ni de tension aux hypocondres. Pendant ce temps, je lui fis rapprocher chaque jour des deux yeux un vase de carbonate d'ammoniaque, jusqu'à ce que ces organes commençassent chaque fois à larmoyer et à rougir.

Dans les premiers quatre jours de ce traitement, il ne parut aucun changement sensible dans les yeux du malade; mais le cinquième, 13 avril, il dit bien voir la chandelle qu'on approchoit de lui. J'examinai les pupilles, que je trouvai un peu resserrées. L'usage des poudres résolutives fut continué, mais seulement une fois le matin, et l'autre le soir.

Le 19 avril, le malade distinguoit suffisamment, à une lumière modérée, tout ce qui l'environnoit. Sa pupille me parut encore plus rétrécie que le 13 précédent; et comme jusqu'alors le malade avoit été tenu à un régime rigoureux, et commençoit à accuser de l'appétit, je le mis à la diète des convalescens. Pour fortifier ensuite son estomac, et ranimer son système nerveux, au lieu des poudres résolutives, je lui fis prendre celles composées d'une once de kina et d'une demi-once de racine de valériane, divisées en six parties égales, dont l'une pour le matin, l'autre pour le soir,

sans jamais abandonner la pratique des vapeurs ammoniacales dirigées sur les yeux.

Depuis le 19 avril, le malade récupéra chaque jour davantage la faculté de voir, et, le 22 mai, il sortit de l'hôpital, en état de reprendre le métier qu'il exerce encore présentement.

### LXIX^e OBSERVATION.

Étienne Barbieri, âgé de quatorze ans, pâle, maigre, entretenu dans l'hôpital des orphelins de cette ville, fut attaqué, en mars 1797, d'une péripneumonie qui nécessita une saignée abondante. Encore convalescent, ce jeune homme se plaignit de voir peu ou point de l'œil droit, dans lequel il éprouvoit de temps en temps des douleurs fortes et profondes, ainsi que dans le sourcil correspondant. On lui prescrivit les anti-spasmodiques, des toniques, mais inutilement, puisque la vue de cet œil diminuoit de plus en plus chaque jour. Sa pupille se resserra, devint immobile, et au-delà on vit une tache blanchâtre qui sembloit un principe d'obscurcissement de la capsule.

Il resta deux ans dans cet état, en se servant assez bien de l'œil gauche, quand, dès les premiers jours de septembre 1799, il vit s'obscurcir presqu'en entier et tout à coup la vue de l'œil

gauche, avec cette particularité, que le matin, à son réveil, il ne distinguoit qu'à peine le jour des ténèbres. L'ayant examiné, je lui trouvai la pupille de l'œil gauche très-dilatée et immobile, tandis que la pupille de l'œil droit, grandement détériorée, étoit immobile et resserrée.

J'expérimentai dans ce cas l'extrait de pulsatile noire : j'en fis prendre au malade trois grains matin et soir. Quinze jours après, je dus cesser l'usage de ce remède, puisque, sans améliorer la vue, il occasionnoit de fortes douleurs de tête et un peu moins que des convulsions générales. Je me contentai de le laisser en repos jusqu'au 24 décembre de la même année, pour en reprendre le traitement de la manière suivante.

Je prescrivis deux grains de tartre émétique dissous dans quatre onces d'eau, que le malade prit par cuillerée chaque demi-heure. Après avoir pris environ trois parties de cette dissolution, il vomit un demi-bassin de matières verdâtres, bilieuses, tenaces; et sur le soir il fut deux fois à la selle. La nuit fut tranquille, et le lendemain matin, à son réveil, il distingua de l'œil gauche ce qui l'avoisinoit et les personnes qui passoient dans le dortoir; ce qu'il n'avoit pu faire depuis quelques mois auparavant. Je le mis aussitôt à l'usage des poudres résolutives indiquées dans l'observation précédente : elles furent divisées en

huit parties égales, dont il en prit trois par jour. Ces poudres causèrent de la nausée, et régulièrement deux selles par jour. On fit en outre, trois ou quatre fois par jour, l'usage le plus exact des vapeurs ammoniacales.

Le 1.er janvier, une heure après avoir pris la première dose de poudres résolutives, cet enfant vomit à grands flots une quantité prodigieuse de matières verdâtres, bilieuses, non moins visqueuses que la première fois. Pendant ce jour, je suspendis tout médicament, et successivement la poudre résolutive fut réduite à deux seules doses, dont l'une le matin et l'autre le soir, jusqu'au 8 du même mois.

A cette époque, le malade distinguoit déjà assez bien les objets avec l'œil gauche, dont la pupille ne présentoit pas cette grande dilatation qu'on lui remarquoit auparavant; elle se mouvoit un peu à l'aspect d'une lumière vive. La pupille de l'œil droit resta comme auparavant rétrécie et immobile : de cet œil, l'enfant distinguoit à peine la lumière des ténèbres. Du reste, le malade n'avoit plus cette face livide et jaunâtre d'autrefois; il avoit bon appétit.

Ce fut alors que j'employai les pilules résolutives de Schmuker, dont l'enfant en prit quatre, matin et soir, sans jamais cesser d'approcher de ses yeux, plusieurs fois le jour, les vapeurs usi-

tées. En peu d'instans, ces pilules produisirent de la nausée, puis purgeoient deux fois le jour sans affoiblir.

Le 16 janvier, la diarrhée étant survenue sans cause manifeste, je suspendis les pilules résolutives, qui furent ensuite reprises le 22 du même mois, mais à moitié dose; et comme elles purgeoient encore trop, elles ne furent employées que tous les deux jours, sans jamais interrompre l'usage local des vapeurs.

Le 19 février, l'enfant, se trouvant bien rétabli de la vue à l'œil gauche, s'échappa de l'hôpital par un jour assez pluvieux, et rentra tout baigné de la tête aux pieds. Il en eut pendant deux jours une fièvre du caractère des continues rémittentes, dont il fut guéri à l'aide du kina uni à la valériane. Néanmoins, malgré la force des paroxismes de la fièvre, l'œil gauche se soutint vigoureux.

Le 26 février, je laissai cet enfant dans un bon état de santé, tant en général que sous le rapport de la vue de l'œil gauche, avec lequel il distinguoit les plus petits objets. Le droit resta tel qu'il étoit dans le principe du traitement.

### LXX^e OBSERVATION.

Jean Seignani, voiturier, homme d'un fort tempérament, d'une bonne constitution, âgé de trente

ans environ, un matin qu'il sortoit de l'église, fut, en 1791, attaqué d'une foiblesse de vue sur les deux yeux. L'accroissement progressif fut tel, qu'en peu de minutes il se trouva parfaitement aveugle.

Conduit à l'hôpital, son visage parut enflammé; son pouls étoit dur, plein; la conjonctive étoit striée de quelques vaisseaux sanguins, avec la pupille immobile et dilatée, sans autre incommodité que la cécité.

Cet homme fut saigné du bras; on lui appliqua ensuite quatorze sangsues à la tempe et à la circonférence antérieure du cou. Il en résulta un écoulement abondant de sang : on prescrivit en même temps la diète, les boissons aqueuses et un purgatif. A l'aide de tels secours, on obtint bien une diminution des forces de tout le corps, mais aucun avantage particulier sur la perte de la vue.

Le lendemain, deux sinapismes furent appliqués aux pieds, ainsi qu'un large vésicatoire à la nuque, sans produire aucun bon effet. Le quatrième jour, ce malade but à plusieurs reprises une livre de décoction d'arnica et de pulsatile noire. Mais comme ces remèdes, dont la dose étoit accrue chaque jour, ne produisirent aucun avantage dans l'espace d'une quinzaine qu'ils furent continués avec soin et avec exactitude, on passa à l'usage des pilules de Schmuker.

Dès les six premiers jours, le malade fut un peu soulagé par ces pilules, et ce fut toujours en croissant par degrés. Dans l'espace de vingt-sept autres jours, il recouvra parfaitement la vue, qui fut bonne pendant deux mois; mais l'affection récidiva ensuite, parce que le malade abusoit des nourritures grossières et des liqueurs fortes.

Cette seconde fois, après une petite saignée, je revins à l'usage des pilules de Schmuker, à l'aide desquelles, sans aucun autre secours externe, excepté les lotions froides de l'œil, la maladie disparut heureusement dans le cours de trente-deux jours, sans aucune autre récidive.

## LXXI^e^ OBSERVATION.

Joseph-Antoine Gossi, de Stradella, âgé de soixante ans, d'un tempérament vif et fort, fut attaqué, vers la fin de 1794, d'une fièvre quarte opiniâtre pendant treize mois environ, malgré les secours qu'on lui apporta. Il fut si mal traité, que, sa fièvre étant cessée, il lui fallut bien cinq mois d'un bon régime de vie pour se remettre un peu les forces. Passé ce temps, et n'étant pas encore parfaitement guéri ni rétabli dans sa première vigueur, il commença à voir des bandes noires devant l'œil gauche : elles alloient toujours en croissant, de manière que, dans l'espace de

quinze jours, Gossi resta entièrement privé de la faculté de voir de cet œil. Quelques remèdes qu'on lui prescrivit lui rendirent un peu la vue, mais ce fut de courte durée : l'œil gauche tantôt alloit en perdant presque entièrement la faculté de voir, tantôt la recouvroit ; mais le malade ne pouvoit marcher sans se heurter.

Tel fut l'état alternatif de bien et de mal dans lequel ce malade resta pendant plusieurs semaines, persuadé qu'il ne lui arriveroit rien de plus, ayant d'ailleurs conservé sain l'œil droit. Il ne voulut plus faire usage d'aucun remède, quand tout à coup la vue de l'œil droit se troubla tellement, qu'en peu de jours il se trouva réduit à se faire conduire pour être en sûreté.

Ayant éprouvé inutilement tous les remèdes qu'on lui avoit administrés, réduit d'ailleurs aux plus grandes angoisses par la privation de l'emploi qui le faisoit vivre, cet homme vint, le 8 juin 1796, se faire traiter dans cette ville.

Je l'examinai attentivement. Les pupilles se sont trouvées assez dilatées et immobiles. Au-delà de la droite, le fond de l'œil étoit d'un beau noir.

Ayant égard principalement au désordre du système gastrique, accru par les fortes affections de l'ame qui agitoient fortement le malade depuis quelques mois, on lui prescrivit quatre grains de tartre émétique dissous dans huit onces d'eau,

à prendre par grandes cuillerées chaque deux heures; la première dose de cette solution n'excita que des nausées. On répliqua le lendemain; et il n'y en avoit pas encore six cuillerées de prises, qu'il y eut un fort vomissement qui fit évacuer une grande quantité de mucus d'un jaune vert assez amer, et qui fut suivi de deux évacuations alvines.

Le 11, je prescrivis seize grains de tartre émétique dissous dans douze onces d'eau de menthe poivrée, avec addition d'une once et demie de sirop d'écorce d'oranges, à prendre une ou deux cuillerées trois fois le jour. En outre j'ordonnai de boire de temps en temps, pendant la journée et à petite dose, une infusion d'une drachme de feuilles d'arnica dans une livre et demie d'eau. Dans les deux premiers jours et peu d'heures après avoir pris une ou deux cuillerées de la solution de tartre émétique, le malade vomit plus ou moins de bile; et par la suite il n'éprouva plus que des nausées produites par ce remède.

Le 14, commencèrent à se dissiper ces bandelettes noires qui paroissoient devant l'œil gauche, et dans peu de jours elles disparurent en entier. La pupille de chaque œil devint un peu mobile. Le douzième jour du traitement commencé, le malade pouvoit déjà distinguer les gros objets.

A cette époque, ayant cessé la solution de tar-

tre émétique, on ordonna les pilules résolutives de Richter, dont la dose fut d'abord de quinze, trois fois le jour ; enfin, de dix-huit et de vingt-quatre, sans discontinuer cependant l'infusion d'arnica.

Il n'y avoit pas encore quinze jours que le malade prenoit les pilules, qu'il pouvoit voir assez pour marcher sans guide. Après un mois et demi environ, moyennant l'usage toujours continué de ces pilules, à l'aide des lunettes dont il se servoit avec avantage avant d'être pris d'amaurose *imparfaite*, il se trouva en état de pouvoir lire et écrire. C'est à cette dernière époque que j'examinai ses yeux sans y rencontrer rien de morbifique, sinon que la vue étoit moins parfaite dans l'œil gauche que dans le droit.

Les pilules ne produisoient des nausées que de temps à autre, et régulièrement chaque jour une évacuation alvine de matières pultacées. Cet homme désira retourner chez lui : je le lui permis, à condition qu'il continueroit à prendre, en différentes fois, une autre dose entière de pilules. Il n'eut jamais aucune autre altération de la vue [1].

[1] Le cours de cette maladie et son traitement sont parfaitement connus de M. Volpi, savant et habile chirurgien de cet hôpital.

## LXXII^e OBSERVATION.

Giuseppa Pizzi, jeune fille de seize ans, de Belgiojoso, d'une constitution grêle, et non encore réglée, eut à souffrir, sur la fin de mai 1801, une faim morbifique si incommode, qu'elle avoit peine à la calmer en mangeant toutes sortes de nourritures grossières et particulièrement du pain fait avec le maïs. En outre, cette fille, fatiguée par les travaux assidus de la campagne, auxquels elle n'étoit pas encore bien accoutumée, s'aperçut que sa vue s'obscurcissoit : tout à coup son appétit immodéré cessa; sa bouche devint amère. Elle commença à éprouver un sentiment de pesanteur à la région de l'estomac, accompagnée de nausées et d'une douleur continuelle de la tête; enfin elle ne vit plus de l'œil droit et très-peu du gauche. La pupille de chaque œil étoit assez dilatée et presque immobile à la lumière la plus vive ; de plus on observoit chez cette malade comme un principe de strabisme. C'est dans cet état qu'elle fut transportée dans cette école de chirurgie-pratique, le 4 juin 1801.

Le 4 juin, je donnai quatre grains de tartre émétique dissous dans cinq onces d'eau distillée, à prendre à cuillerées par intervalles. Cette fille

eut long-temps des nausées; mais elle ne vomit que peu de matières visqueuses et blanchâtres.

Le 5, le même vomitif, donné de la même manière, produisit un vomissement plus copieux que le jour précédent, et toujours de matières muqueuses et blanchâtres. La douleur de tête fut néanmoins assez diminuée, ainsi que le sentiment de pesanteur à la région de l'estomac. Cependant la nausée subsistoit; la langue restoit aussi sale qu'auparavant. La pupille se montra assez mobile à une lumière assez vive : l'œil gauche étant fermé et couvert, la malade s'apercevoit si elle se trouvoit dans la lumière ou dans l'obscurité. Je commençai à lui faire approcher des yeux les vapeurs ammoniacales, toutes les deux ou trois heures.

Le 6, peu de douleur de tête; bouche moins amère que dans les jours précédens; pupille mobile. On prescrit les *poudres résolutives*, dont la malade prend trois doses dans la journée : elle continue, toutes les deux ou trois heures, d'approcher de ses yeux les vapeurs usitées.

Le 7, très-peu de douleur de tête; les *poudres résolutives* produisent de la nausée pendant quelques heures, ensuite deux selles abondantes pendant la journée. La pupille se resserre un peu; la malade voit les contours des corps grossiers.

Le 8, douleur de tête cessée tout-à-fait, ainsi que l'amertume de la bouche et la malpropreté de la langue. La pupille est plus mobile à la lumière que dans le jour précédent.

Les 9, 10, 11 et 12, la malade continue à prendre les *poudres résolutives*, et use extérieurement des vapeurs ammoniacales.

Le 13, la malade se plaint de nouveau de douleur de tête, d'amertume de la bouche; sa langue est chargée. Au lieu des poudres résolutives, je prescrivis un émétique fait avec une demi-drachme d'ipécacuanha, et un grain de tartre émétique à prendre d'une seule fois. La malade vomit beaucoup de matières d'un jaune vert. La douleur de tête cessa sur-le-champ, et cette fille distingua ensuite suffisamment bien les objets qu'on lui présenta. Elle continua l'usage des vapeurs indiquées.

Le 14, très-bien : la pupille de l'œil droit, la plus affectée d'amaurose, est aussi plus rétrécie que celle de l'œil gauche.

Le 15, la malade reprit l'usage des *poudres résolutives*, à prendre comme auparavant. Elle continua à pratiquer extérieurement les vapeurs.

Le 16, tout va de mieux en mieux. La malade distingue une petite aiguille avec son œil droit.

Les 17, 18, 19 et 20, les poudres résolutives produisent chaque jour deux selles abondantes,

sans affoiblir la malade, qui a bon appétit et digère bien.

Le 21, on cesse l'usage des poudres résolutives pour leur substituer la décoction de kina avec l'infusion de racine de valériane, à prendre trois fois le jour, à la dose de trois onces.

Les 22, 23, 24, 25, 26 et 27, cette fille voit aussi bien avec l'œil droit qu'avec le gauche les objets les plus fins. Elle prend une bonne couleur; et le strabisme est encore presque entièrement disparu.

Le 8, elle sortit de l'hôpital parfaitement guérie. Je conseillai néanmoins de faire encore l'usage externe des vapeurs susdites; puis de prendre intérieurement, matin et soir, une poudre composée d'une drachme de kina et d'une demi-drachme de racine de valériane; d'observer en outre une diète régulière, enfin de se préserver des rayons brûlans du soleil.

## CHAPITRE XX ET DERNIER.

### *Sur une Concrétion calculeuse de l'intérieur de l'œil.*

PARMI le grand nombre d'yeux que m'a permis d'anatomiser la condescendance amicale de M. Monteggia, célèbre chirurgien de Milan, j'en ai trouvé un presque entièrement transformé en une substance pierreuse [1].

Cet œil, pris du cadavre d'une vieille femme, étoit de la moitié environ plus petit que l'autre, qui étoit sain. Il avoit la cornée brune; derrière on distinguoit l'iris singulièrement configuré; il étoit concave, sans ouverture ou pupille dans son milieu. Le reste du bulbe étoit dur au toucher, depuis les limites de la cornée jusqu'en arrière.

La section me fit juger que la sclérotique [2] et la choroïde [3] étoient dans un état presque naturel : il sortit une petite quantité d'un fluide limpide de la chambre antérieur de l'humeur aqueuse. Je trouvai sous la choroïde deux espèces de *sou-*

[1] PLANCHE II, fig. VIII.
[2] Ibid. a. a.
[3] Ibid. b.

*coupes* dures, calleuses, unies ensemble au moyen d'une substance membraneuse compacte : l'une étoit en arrière, et l'autre en avant. La première [1] occupoit le fond de l'œil, l'autre [2] le lieu du corps ciliaire et le lieu de la lentille cristalline.

J'incisai en travers la membrane compacte qui unissoit ensemble les deux espèces de soucoupes calculeuses. Dans le vide, au lieu du corps vitré, je rencontrai quelques gouttes d'humeur glutineuse sanguinolente, et le long de cette cavité un petit cylindre mou [3], qui, du fond de l'œil, se portant antérieurement le long du grand axe du bulbe, alloit s'implanter dans une substance cartilagineuse élastique située dans le centre de la soucoupe calculeuse antérieure, précisément où, dans l'état naturel, ont coutume de se trouver la lentille et sa capsule, qui manquoient en entier.

La face postérieure de l'iris avoit contracté une forte adhérence avec le milieu de cette substance cartilagineuse, située dans le centre de la soucoupe calculeuse antérieure : il en résultoit que l'iris, regardé du côté de la cornée et de la chambre antérieure, paroissoit en effet comme concave dans son milieu.

[1] Planche II, fig. VIII.
[2] Ibid. d. d.
[3] Ibid. f.

Le

Le nerf optique dégénéré en un fil traversoit la sclérotique et la choroïde [1], ainsi que le centre ou le fond de la soucoupe calculeuse postérieure, et se perdoit dans le petit cylindre mou [2], qui, comme je l'ai dit, alloit s'insérer à la substance cartilagineuse située dans le centre de la soucoupe calculeuse antérieure, ou dans l'endroit naturellement occupé par le cristallin et par sa capsule.

Haller ayant rencontré un fait semblable à celui ci, nous en a donné la description, qui mérite d'être rapportée et confrontée par sa grande ressemblance avec l'exposition que je viens de donner.

In furis cadavere [3], *dit-il*, quod anno 1752 dissecuimus, diritas quidem morbi non tanta, raritas autem major fuit. Cùm enim in eo homine nervos oculi sollicitè pararemus, cæcum fuisse eo latere, atque cicatricem in cornea esse, et duritatem in oculo ipso apparuit. Cùm dissectione defuncti essemus, apparuit mira mali causa. Choroideæ membranæ suberat, retinæ loco, lamina ossea aut lapidea (nam fibras osseas nullas vidimus) cui ipsa choroidea adherebat, ut aliàs retinæ solet concentrica, hemispherio cavo simi-

[1] Planche II, fig. VIII, e.

[2] Ibid. f.

[3] Observ. patholog. oper. min. obs. 65.

lis, nisi quod duplici lamina fieret, et in altero latere duobus quasi loculis excaveretur. Is quasi scyphus accuratè rotundo foramine perforabatur, quâ nervus optimus subit, ut eò magis induratam retinam esse adpareret.

Intrà hanc osseam caveam nullum vitreum legitimum corpus, sed nervum, quasi albam nempe cylindrum reperimus, quæ per-foramen ossei cyathi transmissa metiens ejus diametrum, denique adhærebat osseo confuso corpori, quod pe-tuisses pro corrupta lente crystallina habere. Ei corpori undique et iris et processus ciliorum cognomines connascebantur et cornea denique, ad quam iris pariter conferbuerat. Nunc sive retinam, ut ego persuadeor, sive quidquam aliud fuisse velis, quod in os cavum et hemisphericum mutatum sit, in oculo tamen tenerrimâ parte corporis indurationem perfectam natam esse adparet; nihil ergo in corpore nostro dari, quod indurari nequeat. Lapillos aliquos in lente crystallina repertos fuisse legi. Ejusmodi autem morbus, nescio an visus sit, qualem haec opportunitas nobis obtulit.

Fabrice de Hilden [1], Lancisi, Heister [2], Mor-

[1] Centur. I, obs. 1.

[2] Vindiciæ de cataracta, p. 97.

gagni [1], Morand [2], Zinn [3], Pellier [4], parlent très-distinctement de concrétions calculeuses dans l'intérieur de l'œil.

[1] De sed. et caus. morb. epist. XIII, 9; epist. LII, 30.
[2] Mém. de l'acad. royale des sciences, an. 1730.
[3] Hamburg, magaz. de retina ossificata. 19 B.
[4] Recueil de mém. et obs. sur l'œil, obs. 159.

# CHIRURGICAL OBSERVATIONS

RELATIVE

# TO THE EYE.

By *James* WARE, *Surgeon*, F. R. S., etc.

In two volumes. The second edition, with many additions.
London. 1805.

---

J'ai cru rendre un service essentiel aux praticiens français en leur présentant l'analyse succincte d'un des meilleurs Traités qui aient jamais paru en Angleterre sur les maladies des yeux. Je me serois volontiers abstenu de ce travail, si les relations commerciales pouvoient répandre davantage l'original; tout le monde connoît les difficultés qu'on éprouve à se procurer ces ouvrages étrangers; et chacun m'excusera si je ne présente qu'un aperçu, plutôt qu'une traduction complète, à laquelle ma pratique et d'autres occupations plus pressantes ne me permettent pas de me livrer pour le moment.

## *De l'Ophthalmie.*

C'est une inflammation de l'œil qui a des degres différens : on la voit se borner à la conjonctive, ou commune à toutes les autres membranes internes. Dans le premier cas, la membrane superficielle peut n'avoir pas beaucoup acquis d'épaisseur, ou bien elle a tellement perdu de son aspect naturel, que la cornée semble déprimée et enfoncée. Alors il y a beaucoup de douleur et on a l'image du chémosis des auteurs. Néanmoins la souffrance n'est pas toujours proportionnée : telle ophthalmie qui paroît légère est insupportable; telle autre paroît grave, et ceux qui en sont affectés se plaignent à peine.

Le contact de la lumière est pénible; pour l'éviter, tous les malades ferment les paupières: d'où est venu sans doute l'usage de certains praticiens qui couvrent les yeux de bandages, d'emplâtres. De cette manière, ils s'opposent à l'écoulement des larmes, qui irritent les vaisseaux en provoquant leur engorgement. On doit préférer à ces moyens pernicieux un voile, un linge flottant, ou la retraite des malades dans une chambre obscure ou peu éclairée. La douleur n'est point toujours à rapporter au contact de la lumière, mais bien à la force de l'inflammation et à son

caractère propre. Elle est avec élancemens de la partie postérieure de la tête, et indique le danger de la perte de la vue. On trouve des malades qui, dans ces cas, s'imaginent voir des taches ou flocons noirs voltiger au-devant de la pupille lors même que les symptômes les plus violens sont diminués; la goutte sereine devient fort à craindre.

Souvent des ulcères se prononcent sur la cornée : d'abord le produit de l'inflammation, ils sont la cause de sa prolongation, de son accroissement et de sa difficulté à guérir. Cicatrisés, ils laissent une dépression qui empêche de voir et qui fait paroître les objets comme à travers un verre concave. Bientôt succèdent le trouble, l'opacité de la conjonctive, dont les vaisseaux gorgés se continuent au-devant de la cornée, où l'obscurcissement précède rarement l'inflammation de la conjonctive.

De petits abcès peuvent se former entre les lamès de la cornée; et la matière qu'ils contiennent dégénère en une substance concrète qui forme une tache blanche, opaque, capable d'intercepter en tout ou en partie le passage de la lumière. Superficielle, elle disparoît avec le temps : plus profonde, il est rare que cette matière soit absorbée. Ces abcès s'ouvrent quelquefois spontanément dans la chambre antérieure de l'œil; le pus se précipite, et forme derrière la cornée un segment

blanc qu'on nomme *onyx*. Le pus est dans une quantité relative à ce que peut fournir le tissu de la cornée; il se forme un *hypopion*, s'il abonde. Quelle est sa source, son mode de formation? n'importe pour le traitement. Cette matière puriforme est fluide ou épaissie, et peut être formée d'abord dans la chambre postérieure : d'une part, elle pourra traverser la pupille et descendre en devant derrière le bord inférieur de la cornée; de l'autre, adhérer au-devant de la capsule du cristallin, derrière l'iris ou à ces deux parties en même temps. Alors il y aura contraction, irrégularité de la pupille en raison de ses mouvemens naturels : ce pus peut encore nager dans l'humeur aqueuse; changer de place, s'il y en a peu; avoir l'aspect floconneux, et nuire passagèrement à la vision, selon les mouvemens de la tête; enfin il sera possible qu'il passe dans la chambre antérieure. En se fixant en arrière, cette matière représente une membrane qui coupe en deux la chambre postérieure, et rappelle l'idée que les anciens avoient de la cataracte. Si cette pseudo-membrane n'est adhérente que par son contour, le milieu est flottant à travers la pupille qui conserve sa figure, quoique étant moins mobile. Ce voile est bombé ou plissé, selon que l'iris est contracté ou relâché.

Quand l'inflammation arrive sans cause con-

nue, le peuple dit qu'un brouillard est tombé sur ses yeux. Elle peut donc être l'effet d'une propriété particulière de l'air atmosphérique. Un coup, une blessure peuvent donner lieu à une ophthalmie grave ou légère, à une extravasation de sang qui soulève la conjonctive comme dans le chémosis, ou qui se borne à une rougeur qui entoure le vaisseau d'où le sang suinte, et qui par la suite devient noire et livide. On a vu de ces extravasations arriver sans violence extérieure chez des personnes d'une constitution pléthorique : alors il n'y a pas de douleur; la vue n'est point grandement affectée. Si la procidence de l'iris suit la blessure de la cornée, l'inflammation se continue, devient plus intense, eu égard à la compression qu'exerce sur l'iris le mouvement des paupières. L'irritation peut se propager jusqu'à la capsule du cristallin et la rendre opaque. Le tiraillement de l'iris change la configuration de la pupille, avec ou sans dérangement notable de la vue.

La présence des corps étrangers est pénible; l'écartement des paupières est alors difficile : si les larmes sécrétées en plus grande abondance n'opèrent point l'expulsion de ces corps étrangers, il est besoin d'y porter les mains. On écarte les paupières avec les doigts, on fait mouvoir l'œil dans un sens opposé; puis, avec un linge

effilé, attaché au bout d'une sonde, on fait les extractions convenables. Des parcelles échappent-elles aux recherches; on fait des injections douces, on lave beaucoup l'**œil**, et on le débarrasse à l'aide de ces moyens. Un corps étranger implanté dans le tissu de la cornée sembleroit exiger l'usage de la lancette; il vaut mieux se servir d'une petite curette mousse, qui ne blesse point et ne provoque pas une plus large cicatrice, qui pourroit nuire d'autant à la vue. Il n'est besoin que de renverser les paupières pour les débarrasser de tout corps nuisible logé derrière elles.

Des verrues, des tumeurs, des tubercules crayeux, situés dans l'épaisseur du bord libre des paupières, peuvent occasionner une ophthalmie qui ne cède qu'à l'extirpation de ces causes. La petite vérole est avec gonflement de la face, rougeur des yeux, agglutination des paupières; le globe en est irrité, enflammé, et quelquefois la cornée s'ulcère. Dans la rougeole, les larmes coulent en abondance, elles sont brûlantes; et, dans ces deux cas, on peut dire que le plus grand mal est fait par les paupières. Enfin l'ophthalmie peut dépendre d'une constitution scrofuleuse avec engorgement des glandes maxillaires, tuméfaction des paupières; on l'a vue provenir d'une dentition difficile, pour laquelle l'auteur conseille d'*inciser les gencives* jusqu'aux dents. La carie

d'une dent a souvent produit cette maladie; l'extraction devient nécessaire. En un mot, le contact de l'humeur gonorrhoïque, la trichiase, etc., sont encore autant de causes d'ophthalmie.

S'il y a de la fièvre, si le sujet est fort et pléthorique, il faut faire autant de saignées générales que les forces le permettent. Mais on doit prendre garde que cette fièvre ne soit le symptôme d'une irritation forte qu'il importe de calmer immédiatement. Si la saignée du bras n'est pas indiquée, la section de l'artère temporale peut être utile, encore vaut-il mieux recourir aux sangsues appliquées dans cette région au nombre de trois, sauf à employer l'artériotomie. Si ce premier moyen ne suffit pas, la saignée de la jugulaire ne peut procurer aucun bien. Il faut s'en tenir aux sangsues, qu'on n'applique point sur le bord des paupières, dont elles augmenteroient l'épaisseur et l'irritation. Leur place est le creux de la tempe, à un pouce et demi de l'orbite, où elles doivent piquer très-près les unes des autres. On a scarifié immédiatement avec la lancette les vaisseaux de la conjonctive; d'autres fois on les a encore divisés à l'aide d'une aiguille courbe tranchante sur les côtés. Enfin on a fait cette opération avec la barbe d'un épi d'orge, et on s'est bientôt aperçu que quelques parcelles pouvoient s'engager, se briser dans le tissu de la membrane et accroître

le mal. L'excision est préférable à tous ces moyens. Néanmoins les scarifications du bord libre des paupières sont très-utiles, de même que, dans le cas de renversement, l'excision de la membrane interne peut opérer de suite le replacement de la paupière.

Des mouchetures très-près du bord libre, lors d'une tuméfaction œdémateuse des paupières, provoquent l'écoulement d'une sérosité sanguinolente : le dégorgement des parties permet d'examiner l'œil et d'appliquer les remèdes convenables. Quelqu'utile que puisse être la saignée, elle a souvent besoin d'être secondée de l'application d'un vésicatoire, large d'un petit écu, aux tempes et sur la piqûre des sangsues ; dans le cas d'insuccès soutenu, une calotte épispastique doit recouvrir la tête.

Chez les enfans, on a vu des éruptions, des ulcérations du cuir chevelu précéder l'ophthalmie. Il convient alors de raser une fois chaque semaine, de faire des imbrocations, matin et soir, avec le lait et le beurre ou avec l'eau de savon, et de recouvrir la tête d'une coiffe de taffetas ciré qu'on a soin de tenir chaude et sèche. Si par suite d'une abondante transpiration, les pustules sont trop nombreuses, on les restreint avec le suc de joubarbe, mêlé avec de la crême, dont on enduit des linges usés. Les remèdes internes consistent

dans l'usage des rafraîchissans, des laxatifs propres à entretenir une simple liberté du ventre. Chez les enfans, l'ophthalmie peut être symptomatique vermineuse : dans ce cas, on leur fait prendre, en se couchant, quatre grains de muriate de mercure doux, et le lendemain matin dix ou quinze grains de jalap. On répète ce moyen, dirigé de manière à ne provoquer que quatre ou cinq selles, et quand on a obtenu l'effet qu'on désire, l'usage du kina, de la limaille de fer avec la mirrhe et autres toniques devient indispensable.

On ne peut se soustraire aux applications locales. Une ou deux fois le jour, on fait tomber sur l'œil, ou on place dans l'angle interne une goutte de la teinture thébaïque du vieux Dispensaire de Londres. Il en résulte une douleur vive, un larmoiement copieux pendant quelques minutes, puis le calme succède. Ce topique a quelquefois guéri en peu de temps ; mais il peut être sans effet lors d'une ophthalmie récente dans laquelle les yeux sont clairs, brillans. L'irritation doit être calmée à l'aide des remèdes généraux, si on veut s'assurer du succès de la teinture.

Lors d'une ophthalmie avec céphalalgie et douleur forte des yeux, la teinture thébaïque a souvent été heureusement secondée par des fomentations d'une décoction chargée de têtes de pavot, à la-

quelle on ajoute un quart, une moitié d'alcohol, s'il y a relâchement, ou bien par l'application de compresses imbibées d'un mélange de parties égales de verjus et d'eau, ou enfin de *brandy* seulement. On dissipe encore la torpeur des vaisseaux de la conjonctive, à l'aide de fumigations faites avec l'infusion d'euphraise et d'une quatrième partie de tabac. On a vu la tête et les yeux ne pas cesser d'être douloureux lors même qu'il n'y a plus de fièvre, ni apparence d'inflammation. On observe une rémittence, une intermittence, une périodicité nocturnes : l'intérieur des yeux paroît de plus affecté. Aux remèdes précédens inutilement employés, on a substitué avec avantage l'administration intérieure du muriate de mercure (sublimé), à très-petites doses, dont on a secondé l'effet au moyen de la décoction de salsepareille qu'on faisoit boire, à la dose de quatre grands verres chaque jour. Dans ce cas, ce médicament est à préférer au kina, même lors d'ophthalmie par fièvre putride et nerveuse. Cette inflammation, qui paroît foible, est avec douleur vive dans l'orbite, qui s'accroît pendant la nuit et accompagne une débilité générale, la flaccidité du transparent de l'œil.

De petites doses d'opium mêlé avec deux grains d'ipécacuanha ; quatre ou cinq gouttes de teinture d'opium ou quatre grains de **suc** épaissi de ciguë,

pris intérieurement une ou deux fois par jour, sont, lorsque les symptômes inflammatoires n'existent plus, très-propres à calmer la toux et l'éternument qui accompagnent quelquefois l'ophthalmie, pourvu toutefois qu'on ait soin d'entretenir la liberté du ventre. — Contre les affections vénériennes on a conseillé la solution d'un grain de muriate de mercure dans quatre onces d'eau, comme capable de détruire les excroissances de la cornée. Ce moyen a été utilement essayé dans la proportion d'un grain pour une pinte d'eau; mais il n'exclud pas l'usage de l'onguent de nitrate de mercure porté à l'aide du bout d'un pinceau.

On a pensé que les applications chaudes affoiblissoient et relâchoient, que le froid faisoit un effet contraire. Cette assertion n'est pas généralement vraie. Si la douleur amène la foiblesse, il suffit de la dissiper pour fortifier; si la turgescence des vaisseaux donne le même résultat, leur dégorgement aura pour but de fortifier : ainsi on s'est bien trouvé du chaud appliqué sur les yeux enflammés, douloureux. Lorsque les glandes ciliaires tuméfiées sécrètent une chassie qui colle les paupières, il s'agit alors, à l'aide des lotions tièdes, de détruire cette disposition, pour fortifier, en affoiblissant la tension et la roideur.

L'onguent de nitrate de mercure, la solution

de sublimé, appliqués sur les taches de la cornée, suites d'une inflammation, les font disparoître en excitant une irritation passagère avec sécrétion augmentée des larmes. Pour cela il ne faut pas que le tissu soit trop profondément affecté. La teinture thébaïque a eu ses avantages ; le sucre en poudre, le verre pilé ont été aussi prônés.

L'*arc sénile* est, chez les vieillards, cette opacité d'une certaine étendue de la circonférence de la cornée, qui ne laisse de libre que cette portion correspondante à la pupille. On ne l'observe pas chez les jeunes sujets, à moins que ce ne soit l'effet d'un faisceau vasculaire qui, de la conjonctive se prolongeant sur la cornée, la ternit : l'excision fait tout disparoître. On a vu une petite tache se former dans le centre de la cornée, celle-ci paroître plus convexe ; la lumière être singulièrement réfractée, et les objets paroître confondus et imparfaits. Il faut recourir aux remèdes usités pour l'opacité, quoiqu'ils n'aient pas toujours réussi. On peut tenter l'évacuation de l'humeur aqueuse, puis avec des compresses épaisses restreindre la propension morbifique ; mais il arrive que l'humeur se reproduit en peu de temps, et que la mauvaise configuration reparoît. La persévérance dans l'application, renouvelée trois ou quatre fois par jour, de quelques gouttes d'une forte infusion de tabac, a reproduit la cornée dans son état naturel.

La vapeur de l'éther dont on se frotte les mains pour les appliquer au-devant des yeux est un bon moyen pour dissiper l'ecchymose de la cornée.

Lors d'un hypopion, si le pus qui le forme est trop abondant pour qu'on puisse en espérer l'absorption, il faut inciser la cornée autant de fois que la matière se reproduira. Retarder, ce seroit exposer le malade à perdre la vue, et s'il en étoit ainsi, on doit vider promptement l'œil en excisant le centre de la cornée. On provoque l'affaissement des tuniques, et on se forme un moignon sur lequel on peut adapter un œil artificiel.

On définit le ptérygion une excroissance vasculaire qui n'est point toujours précédée d'inflammation, et qui de la conjonctive se dirige sur la cornée. L'onglet est le résultat d'un simple repli de la conjonctive. Quand les poudres connues ne dissipent point ces incommodités, l'excision est indispensable.

Lors d'une ophthalmie occasionnée par la *trichiase*, on a excisé avec succès un repli de la peau, et cette opération a été heureusement exécutée par le professeur Scarpa. Mais ce moyen ne réussit pas toujours et il convient de prolonger la division des paupières vers l'angle externe pour augmenter l'étendue de leur circonférence, ou bien couper dans son milieu le cartilage tarse contourné.

contourné. *This may be done either by an incision at the outer angle, or by a complete division of the cartilage called tarsus, in the middle.*

## *De la Psorophthalmie, ou inflammation et ulcération des paupières.*

C'est une inflammation entretenue par des ulcères du bord libre des paupières, d'où suinte une matière qui se sèche, devient croûteuse, se durcit, et est une cause continuelle d'irritation par suite de l'agglutination des cils entre eux. Les orifices des conduits excréteurs des glandes de Meïbomius en sont le siége immédiat. Le fluide qui s'en écoule irrite l'œil, excorie les paupières; et si l'on n'y fait attention, cet état peut durer un grand nombre d'années. Parmi ces causes, on ne peut pas toujours compter la petite vérole ni la rougeole; mais plutôt une ophthalmie légère: d'où suit la rougeur, le gonflement, l'adhésion, l'ulcération générale des paupières, qui peuvent aussi se couvrir de pustules.

On a vu les excoriations s'étendre jusqu'à la joue, qui paroît alors érysipélateuse, sur laquelle les lotions froides sont nuisibles, avant que l'irritation ait cessé. La psorophthalmie peut être compliquée d'*ectropion*, et la guérison de la pre-

mière amène nécessairement l'autre. Cette affection est le plus souvent locale, sans complication de scrofule, de vérole ou de scorbut : alors il faut d'abord guérir l'ulcère, et toutes les autres incommodités disparoîtront. Néanmoins une constitution scrofuleuse peut exister quelquefois.

*Storck* a vanté l'extrait de ciguë dans les cas d'ulcères non trop anciens ; et *Fothergill*, en le trouvant plus utile lors d'une complication scrofuleuse, que quand il y avoit indice cancéreux, ne l'a pas toujours donné avec un égal succès. D'accord avec *Fordyce*, il a eu plus de confiance au quinquina avec les pilules de muriate de mercure doux. L'eau de mer en bain et en boisson a eu des partisans; mais ce ne doit être que dans ces ophthalmies chroniques compliquées de scorbut et de foiblesse locale. Néanmoins, ces remèdes demandent beaucoup de précaution. Comme topique, l'onguent fait avec le nitrate de mercure du vieux Dispensaire peut être employé ; on en frotte les paupières une fois dans les vingt-quatre heures et au moment de se coucher. Le lendemain, si elles sont collées, on les frictionne légèrement avec un mélange de lait et de beurre frais : on fait ainsi tomber les croûtes, et le malade peut, par la suite, se nettoyer facilement les yeux. S'il existe en même temps inflammation de l'œil, on ne négligera pas la teinture thébaïque.

Chez les enfans, il vaut mieux frotter les paupières avec un onguent dont le nitrate rouge de mercure est la base, essuyer ensuite avec le bout du doigt ou la corne d'un mouchoir. Cette pommade est préférable à celle dans laquelle on n'emploie que le nitrate simple de mercure; elle cause moins de douleur. Quand la maladie est sans apparence inflammatoire des paupières, seulement pesantes à l'approche de la nuit, disposées à se fermer sans y être invitées par le sommeil, cette dernière pommade peut suffire, si on ne suspecte qu'une disposition maladive des glandes ciliaires. Dans ces cas, cependant, on n'en a éprouvé quelquefois aucun bien, et on s'est bien trouvé des lotions répétées matin et soir avec l'eau tiède ou une forte infusion de fleurs de camomille; une décoction de tête de pavot a souvent calmé la douleur. Il faut consulter la constitution du malade pour savoir si le froid est à préférer au chaud, et tenter l'un pour savoir si on sera obligé de recourir à l'autre.

Quand la foiblesse des yeux est sans cause connue, l'éther de la Pharmacopée de Londres, seul ou mêlé avec le sucre et l'eau, a souvent été utile. L'excitement d'une inflammation violente par l'application d'autres stimulans a été trouvé de l'usage où on est de vaincre l'action affoiblie des différentes parties de l'œil: c'est après cela que

l'eau froide, l'eau de mer ont fortifié. Il est bon de savoir aussi que des malades ont employé leur urine avec succès. En un mot, s'il existe un ulcère, suite de la petite vérole, à l'imitation de *Styves*, il faut le toucher avec le nitrate d'argent fondu; et un traitement général et long est indispensable quand la psorophthalmie est compliquée d'un vice scrofuleux.

### *Des Yeux purulens des nouveau-nés.*

La conjonctive est défendue de l'acrimonie des larmes par un fluide qui exsude des vaisseaux capillaires sanguins qui lui sont propres. Mais si cette membrane est enflammée, l'altération de ce fluide accompagne son augmentation; sa consistance et sa couleur le font ressembler à du pus. Cette affection s'annonce d'abord par une rougeur, puis un gonflement des paupières qui devient tel qu'on ne peut plus les séparer sans beaucoup de peine; survient écoulement d'une matière épaisse, jaune, qu'on voit recouvrir le globe de l'œil quand on écarte les paupières. Lorsque les enfans crient, celles-ci se renversent : on peut bien, avec le bout des doigts, les remettre en position; mais, abandonnées à elles-mêmes, leur renversement revient bientôt. Le séjour à un air froid, des éruptions à la tête ou de tout le corps, une constitution scrofuleuse, produisent cet état.

Le développement des paupières occasionne nécessairement la roideur, la constriction de leurs bords libres, dont la réunion est empêchée par l'écoulement continuel de la matière puriforme. L'inflammation s'accroît bientôt: des ulcères, des taches petites ou grandes peuvent en être la suite. L'acrimonie de cette matière altère la transparence de la cornée, dont la crevasse a été reconnue en être l'effet et aidée par l'extrême pression des bords épaissis des paupières.

L'application des astringens paroît aussi raisonnable qu'elle a été trouvée utile dans chaque degré de cette maladie. J'ai long-temps fait usage de l'eau camphrée du Dispensaire de Bates : son utilité, prouvée par l'expérience, en recommande l'usage dans des cas semblables. Elle est styptique de sa nature, et c'est de là que dépend son efficacité. Cependant on ne peut l'employer pure; il est besoin de l'étendre avec de l'eau fraîche et d'en régler ainsi la qualité. A l'aide d'une seringue dont le tube est d'ivoire, on en injecte avec un peu de force entre la paupière et le globe de l'œil, qu'on nettoie de cette manière et qu'on met en contact immédiat avec le siége de la maladie. Il n'est que ce moyen pour appliquer ce seul topique convenable dans ce cas. Si l'écoulement puriforme est peu abondant, cette opération peut être faite une ou deux fois par jour; s'il est plus

fâcheux, on la répétera jusqu'à deux fois par heure, en augmentant la force de la liqueur, qu'on aura soin de diminuer aussi, à mesure que le mieux s'annoncera.

Ce n'est que lors d'une amélioration dans l'état de la membrane interne des paupières qu'on peut s'assurer de la lésion du globe de l'œil; car il y a toujours une grande incertitude tant que la cornée n'est pas visible. On a constamment observé que les émolliens, loin de modérer les accidens, ne font que les accroître. Ils favorisent le relâchement, la tuméfaction de la conjonctive et le renversement des paupières. Au lieu des cataplasmes, le meilleur topique astringent et fortifiant est un mélange de lait coagulé, battu avec l'alun, et une égale partie d'axonge. On l'applique froid, sans interrompre les injections. Lorsque les paupières ont été fermées pendant quelque temps, la matière glutineuse embarrasse les cils; et pour éviter cet inconvénient, il faut frotter les paupières propres et libres avec un peu de beurre frais dissous dans du lait chaud, ou avec quelque autre liqueur huileuse semblable.

Quand le renversement permanent des paupières dépend du développement de la conjonctive, après avoir fait les injections nécessaires, il est bon de les retourner et de soutenir avec le bout des doigts, sur ces mêmes paupières et pen-

dant quelque temps, une compresse imbibée d'eau camphrée, afin de rétablir leur force tonique. La gravité des accidens a forcé d'appliquer une sangsue à chaque tempe, puis une mouche de vésicatoire sur la piqûre de ces insectes; d'autres fois on a placé ces vésicatoires derrière les oreilles, et on a légèrement scarifié les parties affectées. Il faut avoir soin d'entretenir le ventre libre, et la teinture thébaïque a quelquefois été d'un bon effet, lors même que le bord libre des paupières étoit très-enflammé.

*De l'Epiphora, ou des yeux larmoyans.*

L'abondance des larmes, le trouble qu'elles apportent dans la réfraction des rayons lumineux qui pénètrent la pupille, leur écoulement sur la joue et la nécessité de s'essuyer souvent les yeux, constituent l'épiphora. Effet d'une inflammation qui provoque la sécrétion des larmes en quantité supérieure à la possibilité d'absorption par les points lacrymaux; il peut disparoître sous l'usage des lotions astringentes et même de l'eau froide seule. S'il est le produit de l'obstruction des conduits lacrymaux, une pression légère fait refluer le fluide contenu dans le sac, et l'usage de la sonde suffit. Si le sac est aussi obstrué, les larmes sortent des points lacrymaux sur la joue, lors d'une pression

légère ; elles sont mêlées avec une mucosité puriforme, et on trouve la cause de ce désordre dans l'accumulation de ce même mucus et dans la constriction spasmodique du sphincter du canal nasal.

Comme topiques contre cette affection, on a employé l'onguent citrin, celui de l'hôpital Saint-Thomas : pour la chasser, on en frotte les bords et la peau des paupières. On a reconnu beaucoup d'efficacité dans l'injection des lotions stimulantes, dont la propriété fortifiante a été contestée. La méthode d'Anel, qui, de tout temps, n'a pas été goûtée en Angleterre, a procuré des succès au docteur Ware, qui, dans une infinité de circonstances, a reconnu la nécessité de guérir le mauvais état des paupières et de leur membrane interne, tout en employant les injections d'eau tiède, qui, selon lui, étoient le remède qui suffisoit le plus généralement pour cet objet.

Si du sac lacrymal dans le nez, le passage des larmes est empêché par la tuméfaction et l'épaississement de la membrane interne, il s'ensuit une acrimonie, une irritation, une contraction ou obstruction, lors même qu'il n'y a plus d'inflammation. Le mucus sécrété devient plus épais, plus abondant, les parois du sac sont distendues, s'enflamment, se crèvent et montrent une fistule lacrymale. On admet comme cause de l'épiphora la simple constriction du canal nasal dans ce

point, où il communique dans le nez. Alors même désordre relativement à l'accumulation des larmes dans le sac lacrymal; et on a l'image de ce que les Français appellent *hydropisie* compliquée du collement des paupières le matin, de l'état maladif de leur membrane interne, s'il y a épaississement dans le produit de la sécrétion des glandes de Meïbomius.

En ne confondant point cette maladie avec le mauvais état des paupières et de leur membrane interne, et quelle que soit la cause de l'obstruction, on sait que c'est à l'aide d'une seringue que, par la voie des points lacrymaux, on porte les remèdes sur le siége du mal. On agit mécaniquement sur l'obstruction, en poussant avec une force modérée l'injection d'eau de rivière froide ou chaude. On précipite ainsi dans le nez le mucus qui cause l'obstruction et qui s'oppose au passage des larmes. Lors d'une tuméfaction simultanée de la membrane interne, le collyre vitriolique, l'eau de Goulard méritent la préférence sur l'eau de rivière; on en aide l'effet en appliquant une sangsue sur le sac, en ouvrant la veine angulaire; et des remèdes d'une nature relâchante, sédative, conviennent lors d'une constriction spasmodique.

Comme la cause précise de la maladie est souvent ignorée, il en est de même pour ce qui con-

cerne le meilleur traitement. Si après avo. injecté de l'eau tiède pendant quatre ou cinq jours, on ne réussit pas, on fera les saignées locales qui viennent d'être indiquées; on injectera les collyres prescrits; et dans le cas de non-succès, on sondera le point lacrymal supérieur jusques dans le nez, et on peut être assuré qu'ensuite l'injection passera librement. C'est à cette précaution que sont dus quelques heureux traitemens, lors même encore que l'opération a été précédée de la prise de quelque poudre sternutatoire qui a procuré le dégorgement de la membrane de Schneider. La compression continuée ne pourroit convenir qu'autant qu'il y auroit plutôt foiblesse qu'obstruction réelle des parois du sac lacrymal ; encore son application est-elle assez généralement rejetée, puisque les injections stimulantes peuvent faire parvenir au même but.

## *Observations sur le Traitement de la Fistule lacrymale.*

Quand un fluide puriforme est accumulé dans le sac lacrymal et reflue par les points lacrymaux, on dit assez communément qu'il existe une fistule lacrymale. Il y a inflammation, ulcération plus ou moins étendues de la peau, et on ne peut guérir sans opérer. Il n'y a pas toujours une ou-

verture extérieure au sac, et quand elle existe, elle peut ne pas se trouver dans la direction du canal nasal obstrué. Dès lors on incisera à peu de distance de l'union des paupières, en pénétrant de suite dans le sac lacrymal; ensuite on introduira un stylet mousse avec la force nécessaire pour vaincre l'obstruction et pénétrer dans le nez. A ce stylet, on substituera à demeure une tente de plomb longue d'un pouce et demi, dont l'extrémité supérieure porte une petite tête aplatie semblable à celle d'un clou. Les jours suivans, on combattra l'inflammation en lavant les yeux avec l'eau végéto-minérale. Pendant la première semaine, on retirera tous les jours cette tente pour la nettoyer; puis, chaque deuxième ou troisième jour, et on injectera en même temps de l'eau tiède. De prompts avantages sont le résultat de cette manière d'opérer. Le larmoiement cesse aussitôt l'introduction de la tente de plomb, et à mesure que le mieux augmente, la vue devient plus forte. L'obstruction étant détruite, l'instrument se trouve dans une cavité assez grande, où, par une attraction semblable à celle particulière aux tubes capillaires, les larmes suivent cette tente et coulent dans le nez.

La petite plaie faite au sac devient bientôt fistuleuse et permet sans peine le libre passage de cette tente, que le malade ou toute autre per-

sonne peuvent retirer et introduire avec facilité deux ou trois fois par semaine, ayant toujours soin de ne pas négliger les injections. On ne peut pas dire combien de temps cet instrument doit rester dans le canal nasal. Des personnes l'ont porté des années sans être incommodées; d'autres l'ont ôté après un mois, et six semaines, sans s'en être trouvées plus mal. Que l'on pénètre dans le sac ou dans le nez, en perçant l'os unguis, la position du stylet est à peu près la même: le peu de différence est dans la direction oblique en bas et en dedans donnée à l'instrument et à la tente qui doit rester à demeure. On communique directement dans le méat moyen des forces nasales, dans une profondeur d'un pouce et un quart au plus pour les adultes. Ce procédé opératoire ne ressemble point à celui de Pott, qui conseille d'ouvrir largement le sac; tandis qu'on ne fait ici qu'une petite ouverture. Sans exiger le moindre pansement, dans le procédé du docteur Ware, tout dépend de la tente, qui fait cesser le larmoiement aussitôt qu'elle est introduite, en favorisant le passage dans le canal naturel et directement dans le nez.

*Recherches sur les causes qui s'opposent au succès de l'opération de la cataracte par extraction*, etc.

§. I. Si la section de la cornée n'est point assez large pour laisser passer le cristallin opaque, celui-ci ne pourra être extrait qu'à l'aide d'un certain degré de force; et n'étant point déformé, sa sortie ne pourra avoir lieu sans une dilatation préalable des lèvres de la plaie. C'est alors qu'on doit craindre que quelques fibres ne se rompent dans le contour de la pupille, pressée entre le cristallin et la cornée. Si cette circonstance a lieu, il en peut résulter une inflammation vive, un resserrement et une occlusion complète. De plus, il faut être en garde contre l'excessive mobilité de l'œil; car l'instrument quelquefois ne l'a pas plutôt pénétré qu'il se porte en bas, en dedans, et que l'opérateur, qui n'y voit plus, ne sait comment terminer son incision. Il est facile, dans ce cas, d'achever la section de la cornée presque au-devant de la pupille, surtout si elle a été commencée au-dessous du diamètre transversal. Quelque bien faite qu'elle soit, la cicatrice peut être un obstacle consécutif à la vision, et elle sera nécessairement trop petite, puisqu'elle ne comprendra pas les neuf seizièmes de la cornée,

extension convenable pour faciliter la sortie du cristallin. Quand on s'aperçoit de bonne heure que l'ouverture sera trop petite, il ne faut point insister sur l'usage du cératotome; on doit le retirer, et terminer avec des ciseaux courbés sur leur plat ce qu'on n'avoit pu bien faire avec lui. Enfin, il est possible que telle section paroisse fort régulière en dehors, et soit réellement trop étroite du côté de la chambre intérieure de l'œil : c'est ce qu'on a été à portée de vérifier dans des cas où la cornée se trouvoit dure, épaisse, et où l'usage des ciseaux a remédié à tout.

§. II. La lésion de l'iris peut être la suite de l'évacuation trop prompte de l'humeur aqueuse. En effet, si après la piqûre de la cornée, ce fluide s'écoule avant que la lame de l'instrument cache entièrement le disque inférieur de l'iris, cette membrane peut se présenter entre elle et la cornée. L'opérateur le plus prévoyant, le plus attentif n'est pas toujours à l'abri de cet inconvénient, auquel il est heureusement possible de remédier. De petites frictions faites avec le bout du doigt sont nécessaires, et on les continue jusqu'à ce que la lame soit parfaitement à découvert. Mais la crainte de voir bientôt l'iris se présenter de nouveau a fait établir en principe qu'il falloit continuer l'application du doigt sur la cornée,

jusqu'à ce que cette lame fût engagée assez bas pour ne plus rien faire craindre d'un déplacement fâcheux. Pour éviter tout contre-temps fâcheux non dépendant de l'opérateur, il faut avoir des instrumens bien construits et en bon état; en outre, l'essentiel dans leur usage est de ne jamais s'écarter du mode prescrit pour la section de la cornée.

§. III. On est souvent témoin de l'écoulement d'une partie de l'humeur vitrée quand, pendant l'opération, on exerce sur le globe de l'œil une compression, dont il faut essentiellement se défendre. Il a quelquefois lieu au moment où on incise la cornée, ou bien lorsqu'on tente d'extraire le cristallin, comme on l'a vu dans l'effet du spasme des yeux. Cet accident est très-rare, tant qu'on évite toute compression; et, quelque légère qu'elle fût, lorsque la cornée est incisée, on seroit fort exposé à voir couler cette humeur vitrée. Tout dépend encore de la manière dont on ouvre la capsule du cristallin. C'est toujours son centre qu'il faut attaquer, puisqu'il est plus épais, plus résistant et répond à cette partie du cristallin qui offre une plus grande solidité. Sur son contour, cette capsule est mince, molle, plus voisine du corps vitré, et contient les parties les moins résistantes de la lentille. Cet accident peut encore

ne dépendre que de la nécessité de porter plusieurs fois les instrumens, quand le cristallin friable se divise en fragmens, dont quelques-uns restent dans l'œil. Il est à craindre que cet organe ne se fatigue et ne cède trop au spasme, dont les muscles peuvent être pris. Néanmoins, l'écoulement d'une certaine portion de l'humeur vitrée n'est pas un grand inconvénient; on doit craindre seulement que l'opérateur ne puisse le modérer au moindre effort qu'il fait pour examiner l'œil, pour voir si la pupille nette a repris sa configuration, ou pour retirer des restes de cataractes qui pourroient l'obstruer. Ces circonstances négligées pourroient empêcher le succès de l'opération, plutôt que la perte d'une partie de l'humeur vitrée, qu'on sait se régénérer.

§. IV. Des portions restantes de cataracte peuvent être un obstacle consécutif à la vision; mais il faut bien distinguer ces corps détachés et laissés dans l'œil, de ces parties molles et fluides qui se séparent en plus ou moins grande partie de la circonférence du cristallin. Dans le premier cas, il y a tant de consistance, qu'on ne peut espérer aucune solution dans l'humeur aqueuse. Il n'en est pas ainsi dans le second, qui n'exige pas une très-grande attention pour rendre de suite la pupille parfaitement nette. Sans être retenu par cette

cette objection fondée sur la grande irritabilité de l'œil, qui ne souffre point l'introduction de plusieurs instrumens, on ne négligera rien pour procurer la sortie de tous les fragmens solides qui n'auroient pas suivi le corps principal du cristallin.

§ V. Après l'opération, on a à craindre que le bord libre de la paupière inférieure ne se place entre les lèvres de la plaie de la cornée, et ne s'oppose à leur réunion par première intention; accident très-fréquent, surtout si la section n'a pas été faite au-dessus, mais bien au-dessous du diamètre transversal de cette membrane transparente. Ce même bord libre peut également être retourné en dedans, de manière que les cils frottent contre le globe de l'œil et provoquent sur la conjonctive une inflammation bien plus grave que celle qui seroit le résultat immédiat de l'opération. A l'aide d'un pansement méthodique, on sait remédier à la première disposition vicieuse. Quant à la seconde, il convient de détruire le renversement de la paupière avant de tenter l'extraction de la cataracte; de même que si ce n'est qu'après l'opération qu'on s'aperçoit de cette incommodité, on se contentera de l'application de quelques bandelettes agglutinatives qui tireront en bas la paupière inférieure, sur

laquelle on pratiquera les excisions nécessaires lorsque les accidens inflammatoires dépendans de l'opération seront tout-à-fait dissipés.

§ VI. Immédiatement après l'extraction du cristallin, l'œil n'est point trop sensible à l'impression de la lumière; il distingue les objets qu'on lui présente. Il n'en est pas de même après vingt-quatre heures, jusque passé le cinquième jour. L'inflammation qui survient développe une sensibilité exquise, et la lumière la plus douce ne peut être supportée. C'est une circonstance à laquelle il faut avoir le plus grand égard, en ne cherchant point à examiner l'œil dans les premiers jours qui suivent une semblable opération. Le malade, confiné dans une chambre obscure, doit rester ainsi au moins jusqu'à ce que les accidens soient complétement passés et qu'il n'y ait plus aucune inquiétude pour la suite. On est alors arrivé à une époque où, à moins que l'inflammation ne se soit prolongée, il est besoin de stimuler par degrés un organe affoibli, dans lequel la rétine n'est point encore accoutumée à l'impression subite des rayons de lumière que ne réfracte plus le cristallin. De telles considérations n'échappent jamais à un praticien instruit.

Je termine ici l'analyse d'un Ouvrage fort intéressant, qui mérite d'être lu par les oculistes

de profession. Je néglige de rendre compte de quelques préceptes généraux relatifs à la manière dont on doit opérer et dont doivent agir les aides. Cette partie de la chirurgie me paroît assez connue. Je ne fais point mention des observations nombreuses : elles sont toutes confirmatives de la doctrine exposée dans chacun des articles auquel elles sont annexées.

FIN DU DEUXIÈME ET DERNIER VOLUME.

# EXPLICATION

## DES PLANCHES.

### PLANCHE PREMIÈRE.

a. b. *Sac lacrymal.*

c. *Tendon ou ligament du muscle orbiculaire des paupières.*

d. *Point lacrymal supérieur.*

e. *Point lacrymal inférieur.*

f. *Caroncule lacrymale.*

g. *Portion du muscle orbiculaire des paupières, qui recouvroit le sac lacrymal, détachée en grande partie du ligament* c, *et renversée.*

### PLANCHE II.

FIGURE I. *Éraillement de la paupière inférieure occasioné par le raccourcissement des tégumens de la même paupière, en conséquence d'une large cicatrice formée peu au-dessous de cette même paupière.*

FIG. II. *État de la paupière inférieure,* fig. I, *après l'opération. On voit qu'à raison du grand raccourcissement des tégumens, tant du côté de la tempe que du côté du nez, la paupière inférieure n'a pu, dans son angle externe, remonter aussi bien que dans l'interne. Néanmoins elle embrasse assez le globe de l'œil en bas, pour empêcher la chute des larmes sur la joue et corriger la difformité.*

FIG. III. *Deux ptérygions de différente grandeur sur un même œil, pris sur un cadavre.*

a. *Le ptérygion le plus grand, situé sur le globe de l'œil, du côté du nez.*

b. *Le plus petit, situé vers la tempe. L'une et l'autre ligne droite et semi-circulaire indiquent la double direction que l'on doit donner à l'incision que l'on fait pour l'extirpation de cette maladie.*

FIG. IV. *Dissection de la conjonctive de l'œil,* fig. III. *Elle prouve clairement que le* ptérygion *n'est autre qu'un épaississement morbifique de la lame subtile de la conjonctive, qui recouvre naturellement la surface externe de la cornée.*

FIG. V. a. *La* nuvolette, *ou le nuage de la cornée.*

b. *Faisceau de vaisseaux sanguins variqueux de la conjonctive, qui entretiennent et alimentent le nuage de la cornée.*

FIG. VI. a. *Procidence de l'iris à travers un petit ulcère de la cornée. Dans la même figure, on observe le resserrement et le dérangement contre nature de la pupille, et la figure oblongue qu'elle prend dans des circonstances semblables.*

FIG. VII. *État de l'œil*, fig. VI, *après la guérison de la procidence de l'iris. La pupille reprend en partie sa figure naturelle.*

FIG. VIII. *Concrétion calculeuse de l'intérieur de l'œil.*

a. a. *La sclérotique renversée.*

b. *Portion de la choroïde.*

c. c. *Concrétion calculeuse en forme d'écuelle ou soucoupe, qui occupoit le fond de l'œil, et précisément la place du corps vitré.*

d. d. *Autre concrétion calculeuse dans le lieu du corps ciliaire.*

e. *Entrée du nerf optique dans la cavité du bulbe par le centre de la soucoupe calculeuse*, c. c.

f. *Corps infundibuliforme, qui, du fond de*

*l'œil, s'étendoit jusqu'au lieu de la capsule du cristallin.*

FIG. IX. a. *Staphylôme de la sclérotique et de la choroïde, situé dans le fond de l'œil.*

FIG. X. a. *Autre staphylôme semblable de la sclérotique et de la choroïde.*

## PLANCHE III.

FIG. I. *Élevateur de la paupière supérieure.*

FIG. II *Ciseaux courbes pour la section des tégumens des paupières dans la* trichiase, *ou lors d'un relâchement excessif des tégumens des paupières.*

FIG. III. *Petits ciseaux très-favorables pour couper quelque portion de l'intérieur des paupières ou de la conjonctive.*

FIG. IV. *Ciseaux courbes sur leur dos, communément appelés par les chirurgiens* ciseaux à cuiller.

FIG. V, VI. *Appareil pour cautériser l'os* unguis *et la membrane pituitaire qui le recouvre dans la cavité du nez.*

FIG. VII. *Couteau pour inciser la cornée.*

FIG. VIII. *Pinces d'un grand usage dans les différentes opérations qui se pratiquent sur*

*les paupières, sur la conjonctive et sur le globe de l'œil.*

FIG. IX. *Tente de plomb entièrement solide, surmontée d'une petite lame propre à comprimer la paroi extérieure du sac lacrymal.*

FIG. X. *Aiguille à pointe recourbée pour la dépression de la cataracte.*

FIG. XI. *Même aiguille à pointe droite.*

FIG. XII. *Petit bistouri à tranchant convexe, très-propre pour exciser les fongosités de l'intérieur des paupières et les tumeurs cystiques qui les affectent.*

FIN DE L'EXPLICATION DES PLANCHES.

# TABLE

# ANALYTIQUE

## DES MATIÈRES

### CONTENUES DANS LE SECOND VOLUME.

### CHAPITRE XIII.

De *l'Hypopion*. Sa définition. Page 1. — Causes. 2. — Ce n'est pas du pus qui est épanché, mais une lymphe concrescible. 3. — Signes de la formation de cette maladie. 4. — Il faut lui opposer les mêmes moyens qu'à l'ophthalmie aiguë. 5. — Il ne faut jamais inciser la cornée, pour donner issue à cette lymphe. 6-7. — Elle disparoît par la voie de l'absorption. 9. — Pour cela on relève l'action du système vasculaire absorbant. 13. — L'absorption peut ne se pas faire, d'où l'ulcération, l'obscurcissement, la crevasse de la cornée. 15. — Causé de cet incident dans la distension de cette membrane. 16. — La véhémence des symptômes force à ouvrir la cornée. 18. — Il en résulte presque toujours cécité de ce côté. 19. Il vaut mieux retrancher un peu du centre de

la cornée ; procédé opératoire. 20-21. — Observations. 21 et suiv.

## CHAPITRE XIV.

*De la Procidence de l'iris.* Son siége; ses signes. Ce n'est pas un *staphylôme.* 34. — Causes ; mécanisme de sa formation. 35. — Il peut y en avoir plusieurs sur une même cornée. 36. — Symptômes. 38. — Traitement. 39. — C'est plutôt un bien qu'un mal dans certaines circonstances défavorables. 40. — Il faut cautériser cette tumeur. 41. — L'application du caustique fait cesser les douleurs, qui reparoissent lors de la chute de l'escarre. 42. — Il est une époque où ce moyen, loin de calmer, ne fait qu'irriter ; il faut le cesser. 43. Guérison de cette procidence récente. 48. — Il faut exciser la procidence qui est ancienne ; motifs. 46. — Il n'y a point de procidence de la tunique de l'humeur aqueuse. 47. — Il peut exister une procidence de la *membrane choroïde.* 54. — Observations. 55 et suiv.

## CHAPITRE XV.

*De la Cataracte.* Parallèle entre les deux méthodes d'opérer ; avantages de celle par dépression. 65. — Conditions nécessaires au succès de l'opération. 67. — Incertitude sur la nature consistante ou molle du cristallin. 68. — Idée juste du mot *dépression.* 70. — Quelle que soit la méthode adoptée, c'est souvent la capsule qui s'oppose à un succès complet. *ibid.* — Ce que l'on doit penser de la convexité postérieure de cette capsule. 73. — Absorption du cristallin déplacé. 75. — Absorption des lambeaux membraneux

de la capsule. 76. — Instrumens pour la dépression. 79. — Forme de son aiguille. 82. — Ses avantages. 84. — Traitement des malades avant l'opération. 85. — Procédé opératoire. 87-88. — Erreur que l'on peut commettre. 90. — Comment l'éviter. 91. — Cataracte membraneuse secondaire. 93. — Opération propre à faciliter l'absorption de toute cataracte qui n'est pas consistante. 95. — Manière d'être de la cataracte membraneuse secondaire. 97-98. — Elle est de deux espèces, formée, ou par la convexité antérieure, ou par la convexité postérieure de la capsule : opération propre à la première. 98. — A la seconde. 99-100. — L'opération est la même dans le cas de cataracte primitivement membraneuse. 101. — Traitement consécutif. 102 et suiv. — Observations. 106 et suiv. — *Additions.* 119. — La méthode par abaissement est adoptée en Europe par beaucoup de praticiens célèbres. 120. — Quelques auteurs français en ont connu tous les effets et tous les avantages. 122-123. — Scarpa en a fait le premier une méthode exclusive. 125. — Description du procédé opératoire propre à la méthode par *extraction.* 124. — Nécessité de recourir à la méthode par abaissement, quand la vue n'est pas rétablie, à cause de quelques particules membraneuses qui embarrassent la pupille. 130.

## CHAPITRE XVI.

*De la pupille artificielle.* Causes de l'occlusion de la pupille naturelle après l'opération de la cataracte, quelle que soit la méthode. 134. — Opération pratiquée par *Cheselden.* 136. — Par *Janin.* 137. — Raisons qui ont déterminé l'Auteur a opérer d'une autre

manière. 138-139-140. — Il décolle du ligament ciliaire une certaine étendue de la circonférence de l'iris. 141. — Procédé opératoire. 142. — Accidens inévitables de l'opération; douleur, épanchement de sang. 143. — Traitement consécutif, le même que dans le cas de cataracte ; observations. 144 et suiv. — Remarques additionnelles du *Traducteur*. 154. — La première idée est due à *Cheselden*; on doit reconnoître trois méthodes d'opérer. *ibid.* — Détails sur l'aveugle né opéré par le chirurgien anglais. 155. Erreur de *Morand*. 157. — Autre erreur de *Bertrandi*. 159. — Procédé opératoire de *Cheselden* décrit par *Morand*. *ibid.* — On en ignore le succès. 160. *Warner*, *Sharp* n'en parlent pas. 161. Procédé de ce dernier, qui ne fut pas heureux. 162. — *Janin* l'a rejeté. 165. — Son procédé. *ibid.* — Celui de *Guérin*. 166. — De *Richter*. *ibid.* — de l'*excision*. 168. — Premier procédé de *Wenzel* père. 169. — De M. *Mirault*, chirurgien d'Angers. 170. — Deuxième procédé de M. *Wenzel*. 171. — Observation intéressante de M. *Demours*. 173. Du décollement de l'iris. — 177.

## CHAPITRE XVII.

*Du Staphylôme.* Siége de la maladie dans la texture de la cornée; les enfans y sont plus exposés ; ses progrès. 181. — Affection singulière de la cornée; est-ce un staphylôme? 182. — Symptômes. 183. — Théorie de Richter pour expliquer cette maladie. 184. — — Combattue par l'Auteur. 185. — La cornée des enfans est plus pulpeuse, plus grosse que celle des adultes. 186. — D'où elle est plus exposée au staphylôme. 187. — Etat des parties contenues dans le globe

de l'œil. *ibid.* — Aucune observation ne constate un staphylôme de la partie antérieure de la sclérotique 190. — Il en existe de la partie postérieure au côté externe du nerf optique. 191-192. — Ulcère artificiel de la cornée proposé par Richter, qui assure avoir guéri de cette manière des staphylômes récens. 193. — Doutes de l'Auteur. 194. — Expériences qui confirment ces doutes. 195. — Si ce traitement réussit dans le cas de staphylôme récent, il n'est d'aucune utilité contre celui qui est invétéré. 196. — La rescision est le meilleur moyen indiqué par *Celse*. 197. — Il faut que la rescision ne compreme qu'une partie de la cornée, de la largeur d'une lentille. 198. — Emporter toute la cornée, et une partie de la sclérotique, c'est s'exposer à des inflammations graves. 199. — Précepte de *Celse* adopté par l'Anteur ; description du procédé opératoire. 200. — Accidens consécutifs ; traitement. 201. — L'inflammation consécutive est souvent tardive ; quelquefois on est obligé de la provoquer en exposant l'œil au contact de l'air. 202. — Observations. 203 et suiv. — Du Traducteur. 210-211.

## CHAPITRE XVIII.

*De l'Hydropisie de l'œil.* — Sa formation ; elle est le contraire de l'*atrophie*. 213-214. — Laquelle des humeurs, vitrée ou aqueuse, a le plus de part à la formation de cette maladie. 215-216-217-218-219. — Causes difficiles à connoître quand il n'y a pas eu d'ophthalmie interne antécédente. 219-220. — Phénomènes ; progrès. 220-221. — Aucun remède interne ou topique ne peut rétablir l'état naturel de cet

organe. 222. — Il faut réséquer la cornée, comme si c'étoit un staphylôme. *ibid.* — La paracenthèse proposée et pratiquée par *Nuck* est un mauvais moyen; il est au moins très-incertain. 224. — Manuel de l'opération proposée par *Celse*. 22 . — Traitemens consécutifs; phénomènes inflammatoires, absolument les mêmes que ceux propres au staphylôme. 228 et suiv. — Observations, 231 et suiv. — Observations du traducteur. 242.

## CHAPITRE XIX.

*De l'Amaurose et de l'Héméralopie.* Espèces; description. 249. — Amauroses incurables. 250. — Amauroses curables; les récentes; les périodiques. 252-253. — La cause de l'amaurose imparfaite réside souvent dans l'appareil de la digestion, dans le système nerveux. 254. — On lui oppose avec succès les émétiques. 255. — Puis les pilules résolutives de *Schmucker*, de *Richter;* manière de les administrer. 256. — Il faut seconder leur effet par l'usage des vapeurs ammoniacales. 258. — L'électricité, employée seule, est une foible ressource. 260. — Le kina ne convient qu'après avoir débarrassé les premières voies. *ibid.* — Indications à remplir dans le cas d'amaurose imparfaite par métastase variolique, herpétique, rheumatique. 263. — Traitement de cette espèce qui est la suite de fièvres mal jugées. 264. — La tristesse, la terreur, les hémorragies supprimées, l'hystéricisme, une trop longue application, sont autant de causes d'amauroses imparfaites; traitement. 266. — *De l'Héméralopie.* Phénomènes. 268. — Le traitement est le même que celui qui convient à l'amaurose. 269

— Observations. 270. — Ce que l'on doit penser des fumigations de foie de mouton. 273. — De tout temps on a fait un usage constant des évacuans. 275 et suiv. — Observations de l'Auteur. 287 et suiv.

## CHAPITRE XX ET DERNIER.

*Concrétion calculeuse de l'intérieur de l'œil.* 203. — Dissection d'un œil envoyé à l'Auteur par M. *Monteggia*, chirurgien de Milan. 304. — Dissection semblable faite par *Haller*. 305.

*Chirurgical observations*, By James *Ware*, etc. 308. — De l'ophthalmie. 309. — Ses symptômes ; fait craindre la goutte sereine ; est suivie d'ulcères, d'abcès, 310. — De l'*onyx* ; de l'*hypopion* ; rétrécissement de l'iris ; gêne momentanée de la vision ; idée des anciens sur la manière d'être de la cataracte. 311. — Causes. 312. — Manière d'enlever les corps étrangers qui donnent lieu à l'inflammation. 313. — Traitement. 314 et suiv. — De l'arc sénile des vieillards. 319. — Traitement de l'hypopion. 320. — Du ptérygion, de l'onglet. *ibid.* — De la *psorophthalmie*. 321. — Des yeux purulens des nouveau-nés. 324. — De l'épiphora. 327. — Observations sur le traitement de la fistule lacrymale. 330. — Des causes qui s'opposent au succès de l'opération de la cataracte. 333 et suiv.

*Fin de la Table analytique des Matières.*

Fig I.



Fig II.

Fig III.

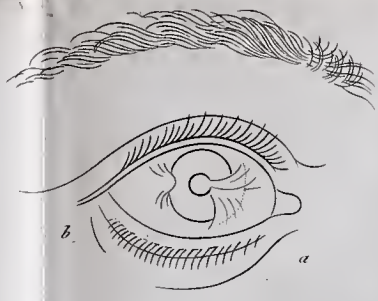


Fig IV.



Fig V.

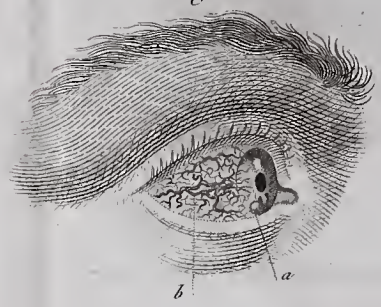


Fig VI.

Fig VII



Fig VIII.

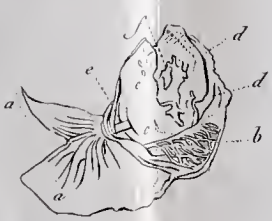


Fig IX

Fig X.

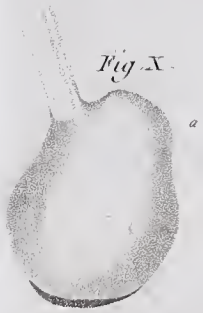


Gravé par Adam

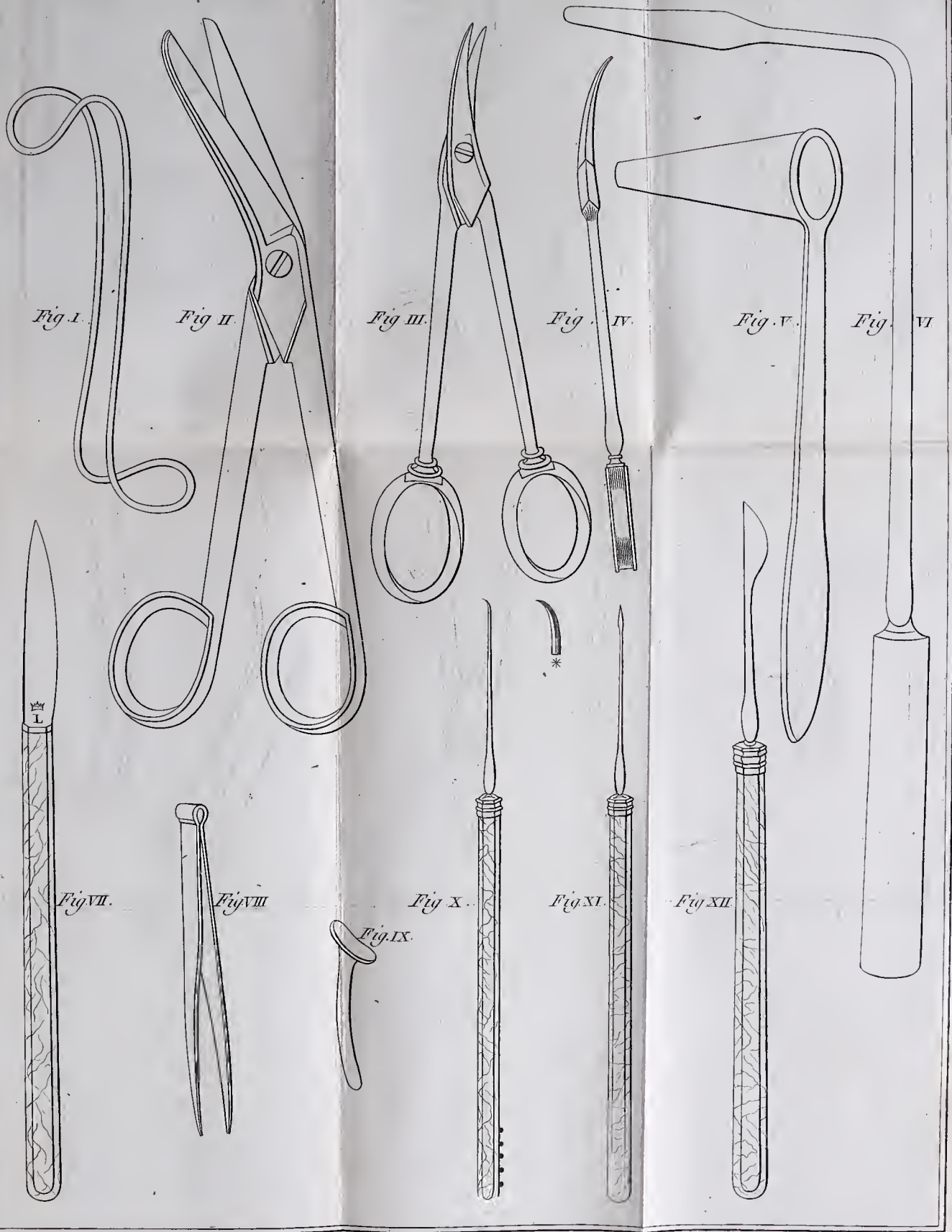
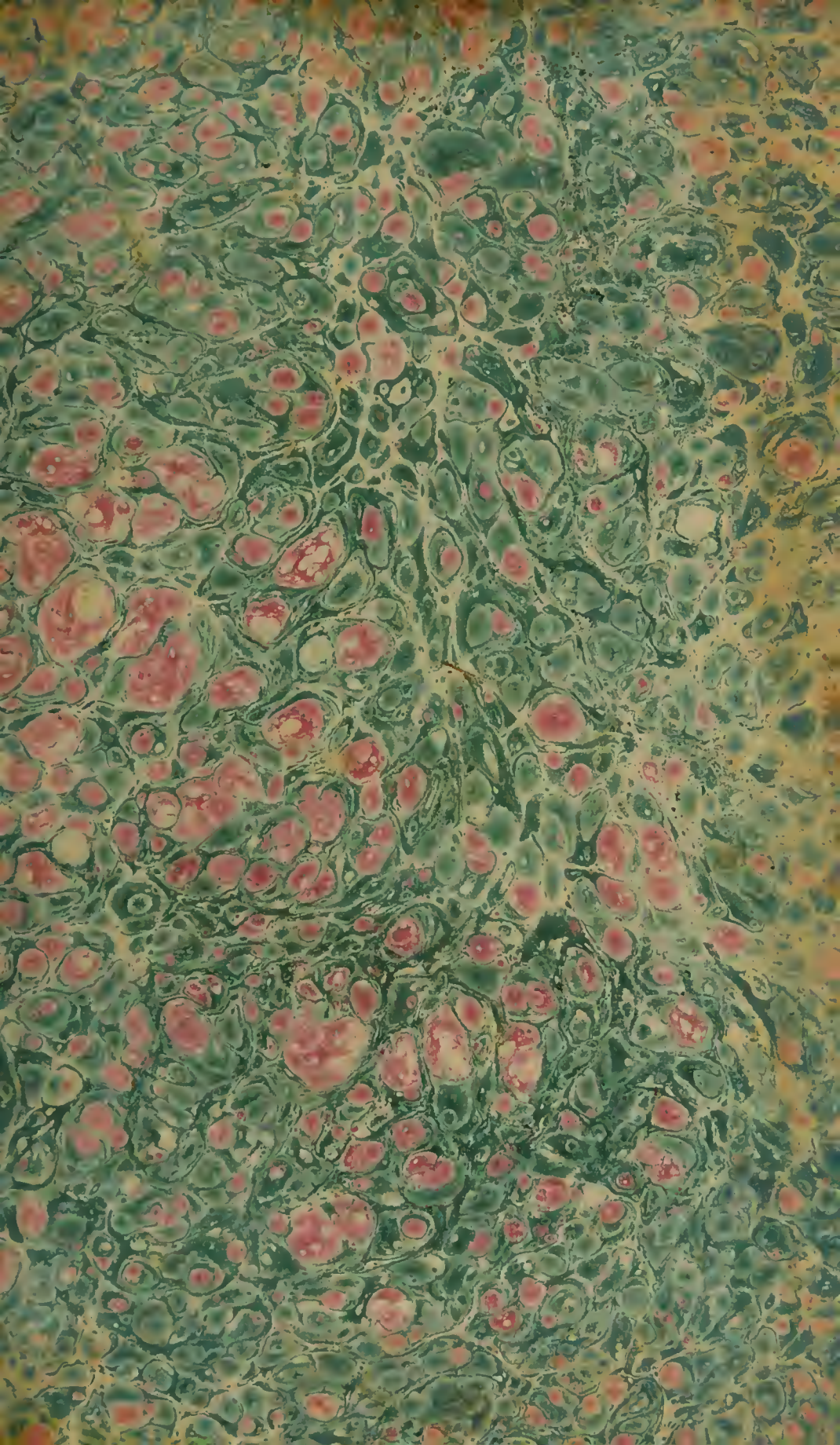
Fig. I.
Fig II.
Fig III.
Fig. IV.
Fig. V.
Fig. VI
Fig VII.
Fig VIII
Fig. IX.
Fig X.
Fig XI.
Fig XII